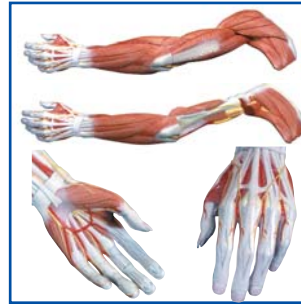


M11, M21, M22

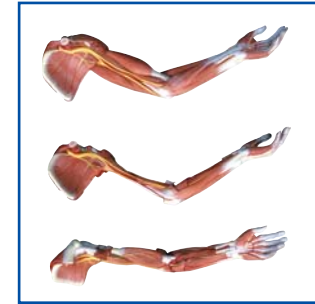

M11 4



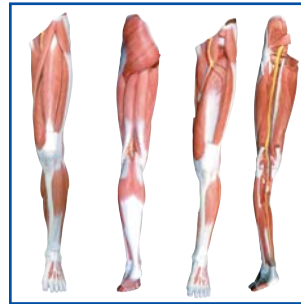
-  5
-  6
-  7
-  8
-  9
-  10
-  11

M11 12



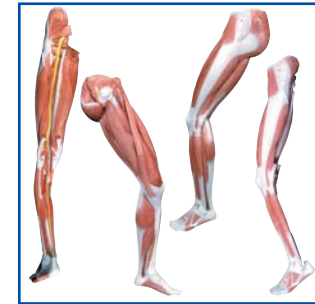-  13
-  14
-  15
-  16
-  17
-  18
-  19








M21 20



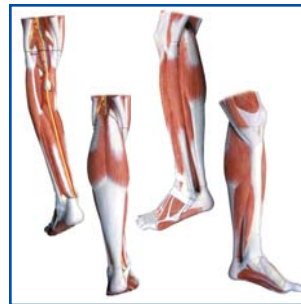-  21
-  22
-  23
-  24
-  25
-  26
-  27

M21 28



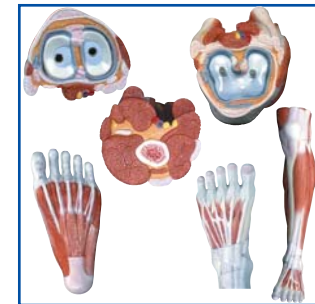-  29
-  30
-  31
-  32
-  33
-  34
-  35








M22 36

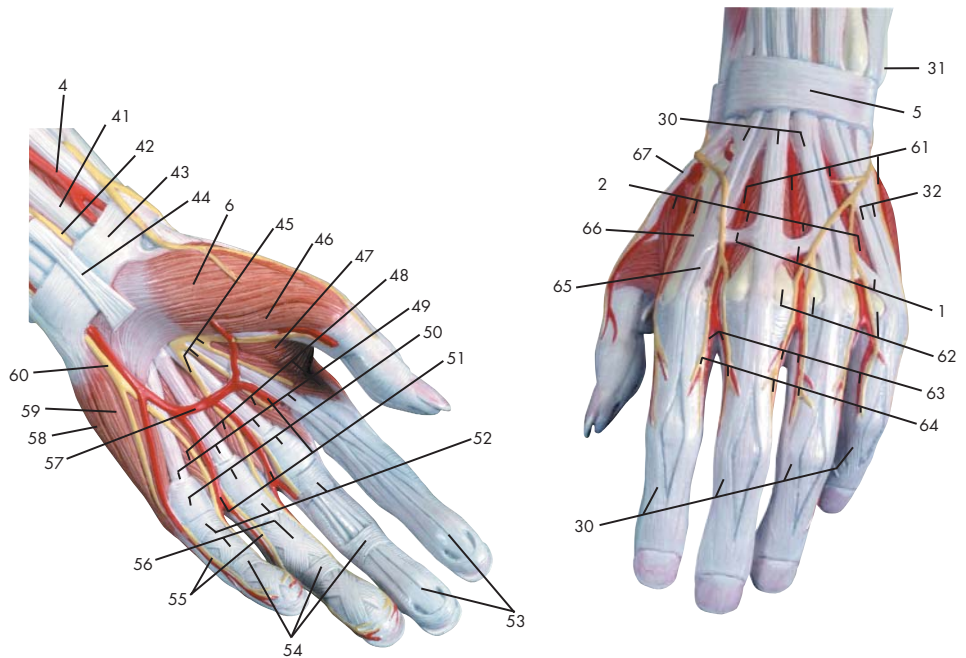
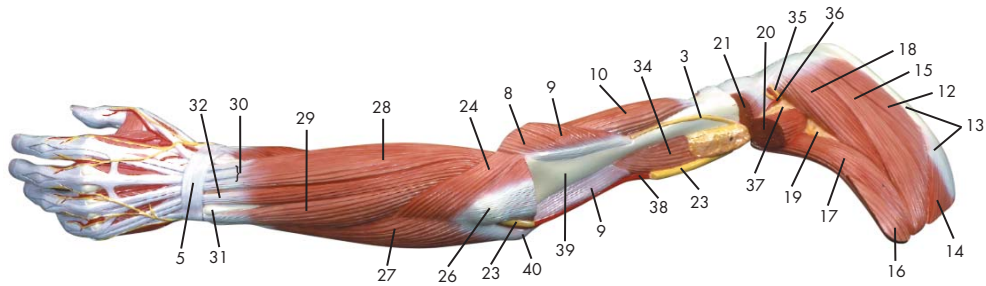
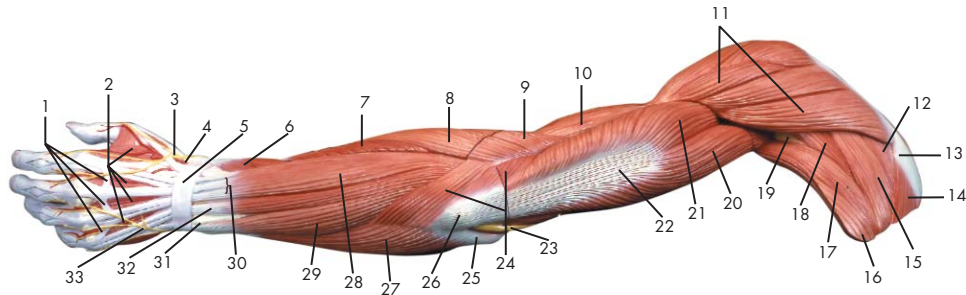


-  37
-  38
-  39
-  40
-  41
-  42
-  43

M22 44



-  45
-  46
-  47
-  48
-  49
-  50
-  51



- | | | | |
|----|--|----|--|
| 1 | Conexus intertendinei | 48 | Mm. lumbricales manus |
| 2 | Mm. interossei dorsales manus | 49 | M. flexor digitorum superficialis, tendo |
| 3 | N. radialis | 50 | Lig. metacarpale transversum superficiale |
| 4 | A. radialis | 51 | Aa. digitales palmares communes |
| 5 | Retinaculum extensorum | 52 | Manus, vagina tendinum digitorum |
| 6 | M. abductor pollicis brevis | 53 | M. flexor digitorum profundus, tendo |
| 7 | M. extensor carpi radialis brevis | 54 | Vaginae fibrosae, pars anularis |
| 8 | M. extensor carpi radialis longus | 55 | N. ulnaris, nn. digitales palmares proprii |
| 9 | M. brachioradialis | 56 | Vaginae fibrosae, pars cruciforme |
| 10 | M. brachialis | 57 | Arcus palmaris superficialis |
| 11 | M. deltoideus | 58 | M. abductor digiti minimi manus |
| 12 | M. supraspinatus | 59 | M. opponens digiti minimi manus |
| 13 | Scapula, spina | 60 | N. ulnaris, ramus superficialis |
| 14 | M. trapezius | 61 | Aa. metatarsales dorsales |
| 15 | M. infraspinatus | 62 | Os metacarpale, caput |
| 16 | M. latissimus dorsi | 63 | Aa. digitales dorsales manus |
| 17 | M. teres major | 64 | Nn. digitales dorsales (manus) |
| 18 | M. teres minor | 65 | M. extensor indicis, tendo |
| 19 | Spatium axillare mediale | 66 | Os metacarpale, corpus |
| 20 | M. triceps brachii, caput longum | 67 | M. extensor pollicis, tendo |
| 21 | M. triceps brachii, caput laterale | | |
| 22 | M. triceps brachii, tendo | | |
| 23 | N. ulnaris | | |
| 24 | M. anconeus | | |
| 25 | Humerus, epicondylus medialis | | |
| 26 | Olecranon | | |
| 27 | M. flexor carpi ulnaris | | |
| 28 | M. extensor digitorum manus | | |
| 29 | M. extensor carpi ulnaris | | |
| 30 | M. extensor digitorum manus, tendo | | |
| 31 | Ulna, caput | | |
| 32 | M. extensor digiti minimi, tendo | | |
| 33 | N. ulnaris, ramus dorsalis | | |
| 34 | M. coracobrachialis | | |
| 35 | N. axillaris | | |
| 36 | A. circumflexa humeri posterior | | |
| 37 | Spatium axillare laterale | | |
| 38 | A. brachialis | | |
| 39 | Humerus | | |
| 40 | Humerus, epicondylus lateralis | | |
| 41 | M. flexor carpi radialis, tendo | | |
| 42 | N. medianus | | |
| 43 | Retinaculum flexorum | | |
| 44 | M. palmaris longus, tendo | | |
| 45 | N. medianus, nn. digitales palmares communes | | |
| 46 | M. flexor pollicis brevis | | |
| 47 | M. adductor pollicis | | |

Muscular arm

English

- 1 Tendinous junction
- 2 Dorsal interosseous muscles of hand
- 3 Radial nerve
- 4 Radial artery
- 5 Extensor retinaculum
- 6 Abductor pollicis brevis muscle
- 7 Extensor carpi radialis brevis muscle
- 8 Extensor carpi radialis longus muscle
- 9 Brachioradialis muscle
- 10 Brachialis muscle
- 11 Deltoides muscle
- 12 Supraspinatus muscle
- 13 Scapular spine
- 14 Trapezius muscle
- 15 Infraspinatus muscle
- 16 Latissimus dorsi muscle
- 17 Teres major muscle
- 18 Teres minor muscle
- 19 Triangular space
- 20 Long head of triceps brachii muscle
- 21 Lateral head of triceps brachii muscle
- 22 Tendon of triceps brachii muscle
- 23 Ulnar nerve
- 24 Anconeus muscle
- 25 Medial epicondyle of humerus
- 26 Olecranon process of ulna
- 27 Flexor carpi ulnaris muscle
- 28 Extensor digitorum muscle of hand
- 29 Extensor carpi ulnaris muscle
- 30 Tendon of extensor digitorum muscle of hand
- 31 Head of ulna
- 32 Tendon of extensor digiti minimi muscle
- 33 Dorsal branch of ulnar nerve
- 34 Coracobrachialis muscle
- 35 Axillary nerve
- 36 Posterior circumflex humeral artery
- 37 Quadrangular space
- 38 Brachial artery
- 39 Humerus
- 40 Lateral epicondyle of humerus
- 41 Tendon of flexor carpi radialis muscle
- 42 Median nerve
- 43 Flexor retinaculum
- 44 Tendon of palmaris longus muscle
- 45 Common palmar digital nerves of median nerve
- 46 Flexor pollicis brevis muscle
- 47 Adductor pollicis muscle
- 48 Lumbrical muscles of hand
- 49 Tendon of flexor digitorum superficialis muscle
- 50 Superficial transverse metacarpal ligament
- 51 Common palmar digital arteries
- 52 Digital synovial sheath
- 53 Tendon of flexor digitorum profundus muscle
- 54 Annular part of fibrous tendon sheaths
- 55 Proper palmar digital nerves of ulnar nerve
- 56 Cruciform part of fibrous tendon sheaths
- 57 Superficial palmar arch
- 58 Abductor digiti minimi muscle of hand
- 59 Opponens digiti minimi muscle of hand
- 60 Superficial branch of ulnar nerve
- 61 Dorsal metatarsal arteries
- 62 Head of metacarpal bone
- 63 Dorsal digital arteries of hand
- 64 Dorsal digital nerves of fingers
- 65 Tendon of extensor indicis muscle
- 66 Body of metacarpal bone
- 67 Tendon of extensor pollicis muscle

Deutsch

- 1 Sehnenbrücke
- 2 Zwischenknochenmuskeln (Handrücken)
- 3 Speichennerv
- 4 Speichenschlagader
- 5 Querles Handrückenband
- 6 Kurzer Daumenabzieher
- 7 Kurzer, speichenseitiger Handgelenksstrecker
- 8 Langer, speichenseitiger Handgelenksstrecker
- 9 Oberarm-Speichenmuskel
- 10 Oberarmmuskel
- 11 Deltamuskel
- 12 Obergrätenmuskel
- 13 Schulterblattgräte
- 14 Kapuzenmuskel
- 15 Untergrätenmuskel
- 16 Breitester Rückenmuskel
- 17 Großer Rundmuskel
- 18 Kleiner Rundmuskel
- 19 Spatium axillare mediale
- 20 Langer Kopf (Dreiköpfiger Oberarmmuskel)
- 21 Seitlicher Kopf (Dreiköpfiger Oberarmmuskel)
- 22 Sehne des dreiköpfigen Oberarmmuskels
- 23 Ellenerv
- 24 Ellenbogenmuskel
- 25 Mittlerer Epikondylus (Oberarm)
- 26 Ellenbogenkopf
- 27 Ellenseitiger Handgelenksbeuger
- 28 Fingerstrecker
- 29 Ellenseitiger Strecker des Handgelenks
- 30 Sehne des Fingerstreckers
- 31 Ellenkopf
- 32 Sehne des Kleinfingerstreckers
- 33 Ellenseitiger Handrückenast
- 34 M. coracobrachialis
- 35 N. axillaris
- 36 A. circumflexa humeri posterior
- 37 Spatium axillare laterale
- 38 Armschlagader
- 39 Oberarmknochen
- 40 Seitlicher Epikondylus (Oberarm)
- 41 Sehne des speichenseitigen Handgelenksbeugers
- 42 Mittelarmerve
- 43 Retinaculum flexorum
- 44 M. palmaris longus, tendo
- 45 N. medianus, nn. digitales palmares communes
- 46 Kurzer Daumenbeuger
- 47 Daumenanzieher
- 48 Spulmuskeln (Hand)
- 49 M. flexor digitorum superficialis, tendo
- 50 Lig. metacarpale transversum superficiale
- 51 Gemeinsame Fingerarterien der Hohlhandseite
- 52 Manus, vagina tendinum digitorum
- 53 M. flexor digitorum profundus, tendo
- 54 Ringförmiger Anteil der Sehnenscheiden
- 55 Hohlhandseitige Fingeräste des Ellenervs
- 56 Kreuzförmiger Anteil der Sehnenscheiden
- 57 Oberflächlicher Hohlhandbogen
- 58 Kleinfingerabzieher
- 59 M. opponens digiti minimi manus
- 60 Ellenerv, oberflächlicher Ast
- 61 Rückseitige Mittelfußarterien
- 62 Mittelhandknochen, Kopf
- 63 Rückseitige Fingerarterien
- 64 Hautnerven der Fingerrücken
- 65 Sehne des Zeigefingerstreckers
- 66 Mittelhandknochen, Körper
- 67 Sehne des Daumenstreckers

Brazo con músculos

Español

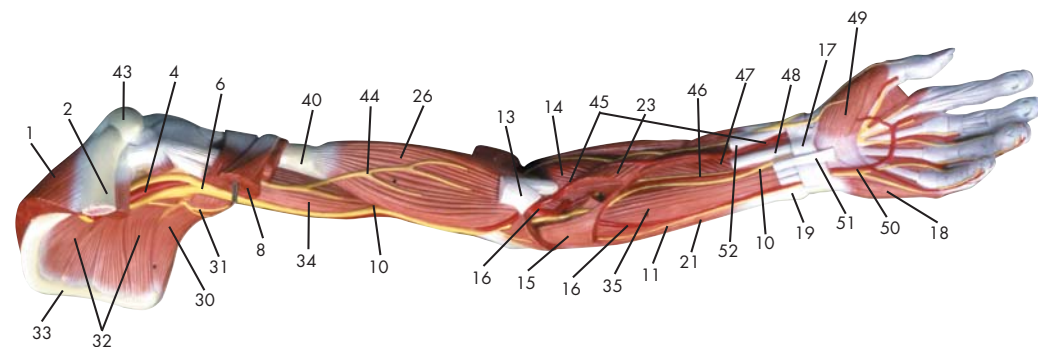
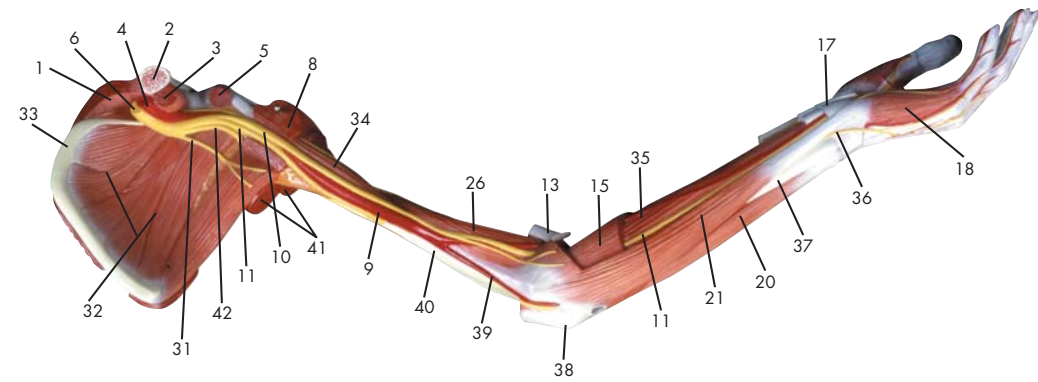
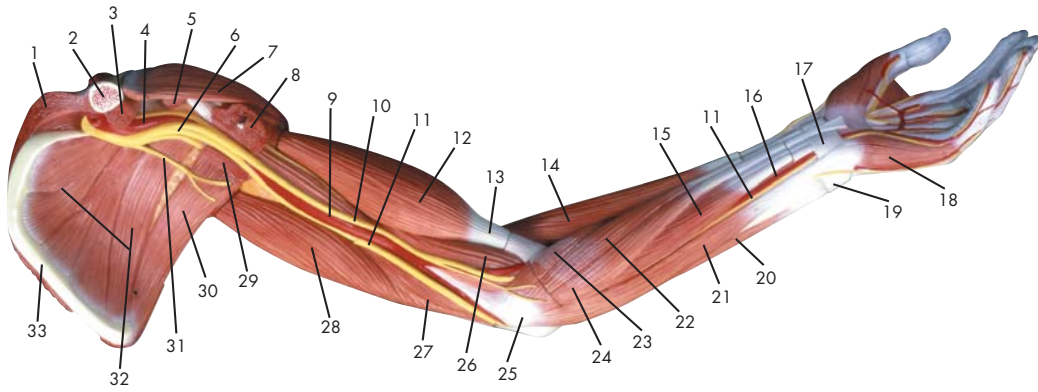
- 1 Conexión intertendinosa
- 2 Mm. interóseos dorsales de la mano
- 3 N. radial
- 4 A. radial
- 5 Retináculo extensor
- 6 M. separador corto del pulgar
- 7 M. extensor radial corto del carpo
- 8 M. extensor radial largo del carpo
- 9 M. braquiorradial
- 10 M. braquial
- 11 M. deltoides
- 12 M. supraespinoso
- 13 Escápula, espina
- 14 M. trapecio
- 15 M. infraespinoso
- 16 M. latísimo del dorso
- 17 M. redondo mayor
- 18 M. redondo menor
- 19 Espacio axilar medial
- 20 M. tríceps braquial, cabeza larga
- 21 M. tríceps braquial, cabeza lateral
- 22 M. tríceps braquial, tendón
- 23 N. cubital
- 24 M. ancóneo
- 25 Húmero, epicóndilo medial
- 26 Olécranon
- 27 M. flexor cubital del carpo
- 28 M. extensor de los dedos
- 29 M. extensor cubital del carpo
- 30 M. extensor de los dedos de la mano
- 32 M. extensor del quinto dedo, tendón
- 33 N. cubital, rama dorsal
- 34 M. coracobraquial
- 35 N. axilar
- 36 A. circunfleja humeral posterior
- 37 Espacio axilar lateral
- 38 A. braquial
- 39 Húmero
- 40 Húmero, epicóndilo lateral
- 31 Cúbito, cabeza
- 41 M. flexor radial del carpo, tendón
- 42 N. mediano
- 43 Retináculo flexor
- 44 M. palmar largo, tendón
- 45 N. mediano, nn. digitales palmares comunes
- 46 M. flexor corto del pulgar
- 47 M. aproximador del pulgar
- 48 Mm. lumbricales de la mano
- 49 M. flexor superficial de los dedos, tendón
- 50 Lig. transversal superficial del metacarpo
- 51 Aa. digitales palmares comunes
- 52 Mano, vaina sinovial de los dedos
- 53 M. flexor profundo de los dedos, tendón
- 54 Vainas fibrosas, porción anular
- 55 N. cubital, nn. digitales palmares propios
- 56 Vainas fibrosas, porción cruciforme
- 57 Arco palmar superficial
- 58 M. separador del quinto dedo
- 59 M. oponente del quinto dedo de la mano
- 60 N. cubital, rama superficial
- 61 Aa. metatarsianas dorsales
- 62 Hueso metacarpiano, cabeza
- 63 As. colaterales dorsales de los dedos
- 64 Nn. digitales dorsales de la mano
- 65 M. extensor propio del índice, tendón
- 66 Hueso metacarpiano, cuerpo
- 67 M. extensor del pulgar, tendón

Français

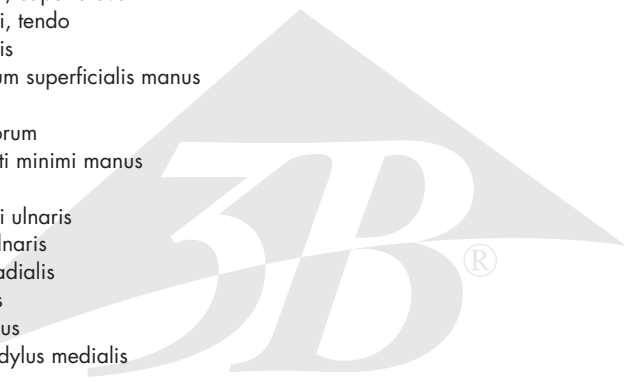
- 1 Jonction intertendineuse
- 2 Muscles interosseux dorsaux de la main
- 3 Nerf radial
- 4 Artère radiale
- 5 Rétinacle des extenseurs
- 6 Muscle abducteur court du pouce
- 7 Muscle extenseur du poignet radial court
- 8 Muscle extenseur du poignet radial long
- 9 Muscle brachioradial
- 10 Muscle brachial
- 11 Muscle deltoïde
- 12 Muscle sus-épineux
- 13 Epaule, épine
- 14 Muscle trapèze
- 15 Muscle infraspinal
- 16 Très grand muscle du dos
- 17 Grand muscle rond
- 18 Petit muscle rond
- 19 Espace axillaire médial
- 20 Muscle triceps brachial, tête longue
- 21 Muscle triceps brachial, tête latérale
- 22 Muscle triceps brachial, tendon
- 23 Nerf cubital
- 24 Muscle anconé
- 25 Humérus, épicondyle médial
- 26 Olécrâne
- 27 Muscle flexeur du poignet cubital
- 28 Muscle extenseur des doigts
- 29 Muscle extenseur du poignet cubital
- 30 Muscle extenseur des doigts, tendon
- 32 M. extenseur commun du petit doigt, tendon
- 33 Nerf cubital, rameau dorsal
- 34 Muscle coraco-brachial
- 35 Nerf axillaire
- 36 Artère circonflexe humérale postérieure
- 37 Espace axillaire latéral
- 38 Artère brachiale
- 39 Humérus
- 40 Humérus, épicondyle latéral
- 31 Cubitus, tête
- 41 Muscle flexeur du poignet radial, tendon
- 42 Nerf médian
- 43 Rétinacle des flexeurs
- 44 Muscle palmaire long, tendon
- 45 Nerf médian, nerfs digitaux palmaires communs
- 46 Muscle flexeur court du pouce
- 47 Muscle adducteur du pouce
- 48 Muscles lombricaux de la main
- 49 Muscle flexeur superficiel des doigts, tendon
- 50 Lig. Métacarpien transverse superficiel
- 51 Artères digitales palmaires communes
- 52 Main, gaine des tendons des doigts
- 53 Muscle flexeur profond des doigts, tendon
- 54 Gaines fibreuses, partie anulaire
- 55 Nerf cubital, nerfs digitaux palmaires propres
- 56 Gaines fibreuses, partie cruciforme
- 57 Arc palmaire superficiel
- 58 Muscle abducteur du petit doigt de la main
- 59 Muscle opposant du petit doigt de la main
- 60 Nerf cubital, rameau superficiel
- 61 Artères interosseuses dorsales
- 62 Os métacarpien, tête
- 63 Artères digitales dorsales de la main
- 64 Nerfs digitaux dorsaux de la main
- 65 M. extenseur de l'index, tendon
- 66 Os métacarpien, corps
- 67 Muscle extenseur du pouce, tendon

- | | | | |
|----|--|----|--|
| 1 | Conexão intertendinosa | 47 | Músculo adutor do polegar |
| 2 | Músculos interósseos dorsais da mão | 48 | Músculos lumbricais da mão |
| 3 | Nervo radial | 49 | Tendão do músculo flexor superficial dos dedos |
| 4 | Artéria radial | 50 | Ligamento metacarpiano transverso superficial |
| 5 | Retináculo dos extensores | 51 | Artérias digitais palmares comuns |
| 6 | Músculo abductor curto do polegar | 52 | Bainha tendínea dos dedos da mão |
| 7 | Músculo extensor curto radial do punho | 53 | Tendão do músculo flexor profundo dos dedos |
| 8 | Músculo extensor longo radial do punho | 54 | Bainhas fibrosas, parte anular |
| 9 | Músculo braquiorradial (supinador longo) | 55 | Nervo ulnar, nervos digitais palmares próprios |
| 10 | Músculo braquial | 56 | Bainhas fibrosas, parte cruciforme |
| 11 | Músculo deltóide | 57 | Arco palmar superficial |
| 12 | Músculo supra-espinhoso | 58 | Músculo abductor do dedo mínimo |
| 13 | Espinha da escápula | 59 | Músculo oponente do dedo mínimo |
| 14 | Músculo trapézio | 60 | Ramo superficial do nervo ulnar |
| 15 | Músculo infra-espinhoso | 61 | Artérias metacárpicas dorsais |
| 16 | Músculo grande dorsal | 62 | Cabeça do osso metacárpico |
| 17 | Músculo redondo maior | 63 | Artérias digitais dorsais da mão |
| 18 | Músculo redondo menor | 64 | Nervos digitais dorsais da mão |
| 19 | Espaço triangular | 65 | Tendão do músculo extensor do indicador |
| 20 | Cabeça longa do músculo tríceps do braço | 66 | Corpo do Metacarpo |
| 21 | Cabeça lateral do músculo tríceps do braço | 67 | Tendão do músculo extensor do polegar |
| 22 | Tendão do músculo tríceps do braço | | |
| 23 | Nervo ulnar (nervo cubital) | | |
| 24 | Músculo ancônio | | |
| 25 | Epicôndilo medial do úmero | | |
| 26 | Olecrânio | | |
| 27 | Músculo flexor ulnar do punho | | |
| 28 | Músculo extensor dos dedos da mão | | |
| 29 | Músculo extensor ulnar do punho | | |
| 30 | Tendão do músculo extensor dos dedos da mão | | |
| 32 | Músculo extensor do dedo mínimo, tendão | | |
| 33 | Ramo dorsal do nervo ulnar | | |
| 34 | Músculo coracobraquial | | |
| 35 | Nervo axilar | | |
| 36 | Artéria umeral circunflexa posterior | | |
| 37 | Espaço quadrangular | | |
| 38 | Artéria braquial (artéria umeral) | | |
| 39 | Úmero | | |
| 40 | Epicôndilo lateral do úmero | | |
| 31 | Cabeça da ulna | | |
| 41 | Tendão do músculo flexor radial do punho | | |
| 42 | Nervo mediano | | |
| 43 | Retináculo dos flexores | | |
| 44 | Tendão do músculo palmar longo | | |
| 45 | Nervo mediano, nervos digitais palmares comuns | | |
| 46 | Músculo flexor curto do polegar | | |

Latin



- | | | | |
|----|---|----|----------------------------------|
| 1 | M. trapezius | 49 | M. abductor pollicis brevis |
| 2 | Clavicula | 50 | Arcus palmaris superficialis |
| 3 | M. subclavius | 51 | M. palmaris longus, tendo |
| 4 | A. axillaris | 52 | M. flexor pollicis longus, tendo |
| 5 | M. pectoralis minor | | |
| 6 | Plexus brachialis | | |
| 7 | M. deltoideus | | |
| 8 | M. pectoralis major | | |
| 9 | A. brachialis | | |
| 10 | N. medianus | | |
| 11 | N. ulnaris | | |
| 12 | M. biceps brachii, caput breve | | |
| 13 | M. biceps brachii, tendo | | |
| 14 | M. brachioradialis | | |
| 15 | M. flexor digitorum superficialis manus | | |
| 16 | A. ulnaris | | |
| 17 | Retinaculum flexorum | | |
| 18 | M. abductor digiti minimi manus | | |
| 19 | Ulna, caput | | |
| 20 | M. extensor carpi ulnaris | | |
| 21 | M. flexor carpi ulnaris | | |
| 22 | M. flexor carpi radialis | | |
| 23 | M. pronator teres | | |
| 24 | M. palmaris longus | | |
| 25 | Humerus, epicondylus medialis | | |
| 26 | M. brachialis | | |
| 27 | M. triceps brachii, caput mediale | | |
| 28 | M. triceps brachii, caput longum | | |
| 29 | M. latissimus dorsi | | |
| 30 | M. teres major | | |
| 31 | N. thoracodorsalis | | |
| 32 | M. subscapularis | | |
| 33 | Scapula, margo medialis | | |
| 34 | M. coracobrachialis | | |
| 35 | M. flexor digitorum profundus manus | | |
| 36 | N. ulnaris, ramus dorsalis | | |
| 37 | Ulna | | |
| 38 | Olecranon | | |
| 39 | A. collateralis ulnaris inferior | | |
| 40 | Humerus | | |
| 41 | M. triceps brachii | | |
| 42 | N. radialis | | |
| 43 | Acromion | | |
| 44 | N. musculocutaneus | | |
| 45 | A. radialis | | |
| 46 | A. interossea anterior | | |
| 47 | M. pronator quadratus | | |
| 48 | M. flexor carpi radialis, tendo | | |



Muscular arm

English

- 1 Trapezius muscle
- 2 Clavicle
- 3 Subclavius muscle
- 4 Axillary artery
- 5 Pectoralis minor muscle
- 6 Brachial plexus
- 7 Deltoideus muscle
- 8 Pectoralis major muscle
- 9 Brachial artery
- 10 Median nerve
- 11 Ulnar nerve
- 12 Short (medial) head of biceps brachii muscle
- 13 Tendon of biceps brachii muscle
- 14 Brachioradialis muscle
- 15 Flexor digitorum superficialis muscle
- 16 Ulnar artery
- 17 Flexor retinaculum
- 18 Abductor digiti minimi muscle of hand
- 19 Head of ulna
- 20 Extensor carpi ulnaris muscle
- 21 Flexor carpi ulnaris muscle
- 22 Flexor carpi radialis muscle
- 23 Pronator teres muscle
- 24 Palmaris longus muscle
- 25 Medial epicondyle of humerus
- 26 Brachialis muscle
- 27 Medial head of triceps brachii muscle
- 28 Long head of triceps brachii muscle
- 29 Latissimus dorsi muscle
- 30 Teres major muscle
- 31 Thoracodorsal nerve
- 32 Subscapularis muscle
- 33 Medial margin of scapula
- 34 Coracobrachialis muscle
- 35 Flexor digitorum profundus muscle
- 36 Dorsal branch of ulnar nerve
- 37 Ulna
- 38 Olecranon process of ulna
- 39 Inferior collateral ulnar artery
- 40 Humerus
- 41 Triceps brachii muscle
- 42 Radial nerve
- 43 Acromion (acromial bone)
- 44 Musculocutaneous nerve
- 45 Radial artery
- 46 Anterior interosseous artery
- 47 Pronator quadratus muscle
- 48 Tendon of flexor carpi radialis muscle
- 49 Abductor pollicis brevis muscle
- 50 Superficial palmar arch
- 51 Tendon of palmaris longus muscle
- 52 Tendon of flexor pollicis longus muscle

Deutsch

- 1 Kapuzenmuskel
- 2 Schlüsselbein
- 3 M. subclavius
- 4 Achselschlagader
- 5 Kleiner Brustmuskel
- 6 Armgeflecht
- 7 Deltamuskel
- 8 Großer Brustmuskel
- 9 Armschlagader
- 10 Mittelarmnerv
- 11 Ellenerv
- 12 Kurzer Kopf (Zweiköpfiger Oberarmmuskel)
- 13 Sehne des zweiköpfigen Oberarmmuskels
- 14 Oberarm-Speichenmuskel
- 15 Oberflächlicher Fingerbeuger
- 16 Ellenschlagader
- 17 Retinaculum flexorum
- 18 Kleinfingerabzieher
- 19 Ellenkopf
- 20 Ellenseitiger Strecker des Handgelenks
- 21 Ellenseitiger Handgelenksbeuger
- 22 Speichenseitiger Handgelenksbeuger
- 23 Runder Einwärtsdrehmuskel
- 24 Langer Hohlhandmuskel
- 25 Mittlerer Epikondylus (Oberarm)
- 26 Oberarmmuskel
- 27 Mittlerer Kopf (Dreiköpfiger Oberarmmuskel)
- 28 Langer Kopf (Dreiköpfiger Oberarmmuskel)
- 29 Breitester Rückenmuskel
- 30 Großer Rundmuskel
- 31 N. thoracodorsalis
- 32 M. subscapularis
- 33 Innerer Rand des Schulterblattes
- 34 M. coracobrachialis
- 35 Tiefer Fingerbeuger
- 36 Ellenseitiger Handrückenast
- 37 Elle
- 38 Ellenbogenkopf
- 39 A. collateralis ulnaris inferior
- 40 Oberarmknochen
- 41 Dreiköpfiger Oberarmmuskel
- 42 Speichennerv
- 43 Schulterhöhe
- 44 Muskelhautnerv
- 45 Speichenschlagader
- 46 Vordere Zwischenknochenarterie
- 47 Quadratischer Einwärtsdrehmuskel

Muskelarm

- 48 Sehne des speichenseitigen Handgelenksbeugers
- 49 Kurzer Daumenabzieher
- 50 Oberflächlicher Hohlhandbogen
- 51 M. palmaris longus, tendo
- 52 Sehne des langen Daumenbeugers

Brazo con músculos

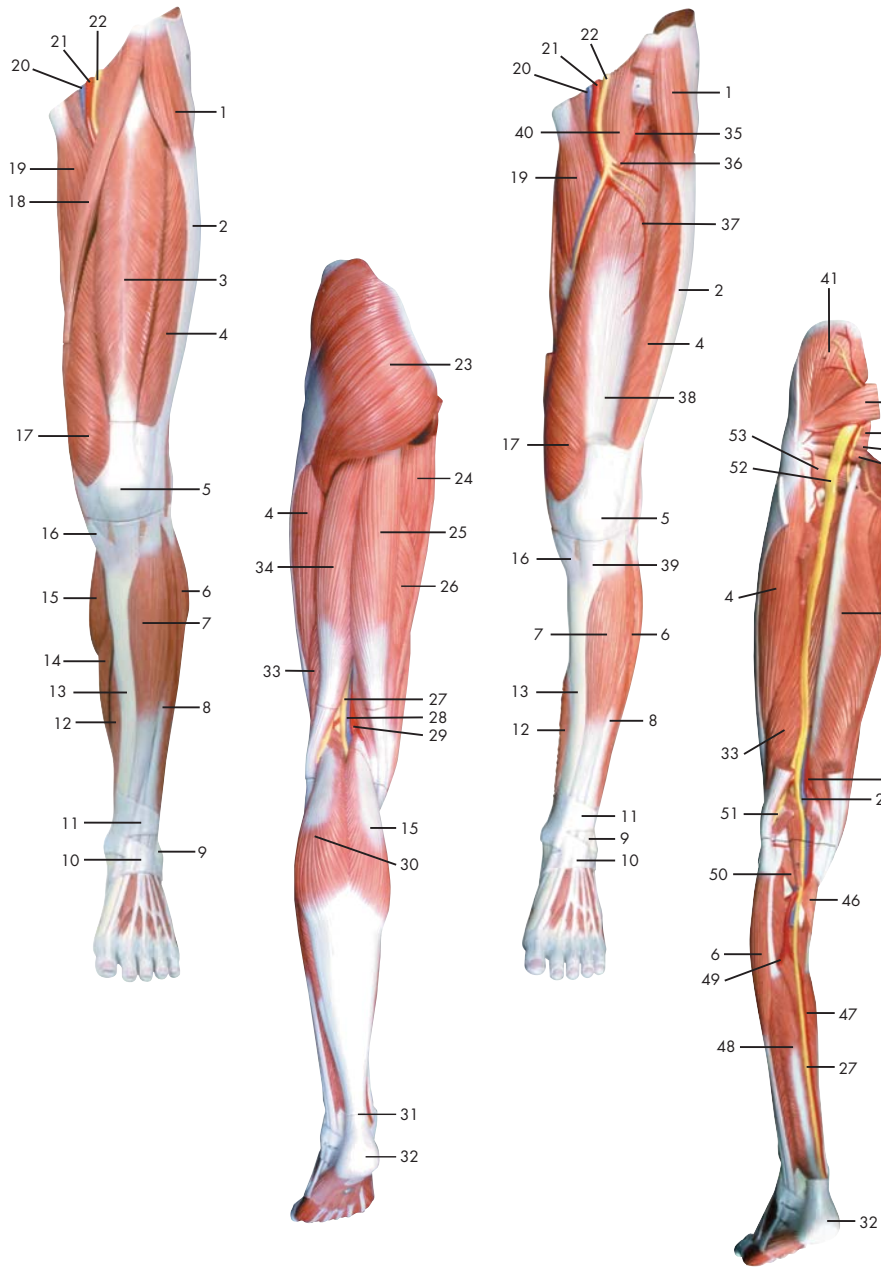
Español

- 1 M. trapecio
- 2 Clavícula
- 3 M. subclavio
- 4 A. axilar
- 5 M. pectoral menor
- 6 Plexo braquial
- 7 M. deltoides
- 8 M. pectoral mayor
- 9 A. braquial
- 10 N. mediano
- 11 N. cubital
- 12 M. bíceps braquial, cabeza corta
- 13 M. bíceps braquial, tendón
- 14 M. braquiorradial
- 15 M. flexor superficial de los dedos
- 16 A. cubital
- 17 Retináculo flexor
- 18 M. separador del quinto dedo
- 19 Cúbito, cabeza
- 20 M. extensor cubital del carpo
- 21 M. flexor cubital del carpo
- 22 M. flexor radial del carpo
- 23 M. pronador redondo
- 24 M. palmar largo
- 25 Húmero, epicóndilo medial
- 26 M. braquial
- 27 M. tríceps braquial, cabeza medial
- 28 M. tríceps braquial, cabeza larga
- 29 M. latísimo del dorso
- 30 M. redondo mayor
- 31 N. toracodorsal
- 32 M. subescapular
- 33 Escápula, borde medial
- 34 M. coracobraquial
- 35 M. flexor profundo de los dedos
- 36 N. cubital, rama dorsal
- 37 Cúbito
- 38 Olécranon
- 39 A. colateral cubital inferior
- 40 Húmero
- 41 M. tríceps braquial
- 42 N. radial
- 43 Acromion
- 44 N. musculocutáneo
- 45 A. radial
- 46 A. interósea anterior
- 47 M. pronador cuadrado
- 48 M. flexor radial del carpo, tendón
- 49 M. separador corto del pulgar
- 50 Arco palmar superficial
- 51 M. palmar largo, tendón
- 52 M. flexor largo del pulgar, cabeza radial

Français

- 1 Muscle trapèze
- 2 Clavicule
- 3 Muscle sous-clavier
- 4 Artère axillaire
- 5 Petit muscle pectoral
- 6 Plexus brachial
- 7 Muscle deltoïde
- 8 Grand muscle pectoral
- 9 Artère brachiale
- 10 Nerf médian
- 11 Nerf cubital
- 12 Muscle biceps du bras, tête courte
- 13 Muscle biceps du bras, tendon
- 14 Muscle brachioradial
- 15 Muscle flexeur superficiel des doigts de la main
- 16 Artère cubitale
- 17 Rétinacle des flexeurs
- 18 Muscle abducteur du petit doigt de la main
- 19 Cubitus, tête
- 20 Muscle extenseur du poignet cubital
- 21 Muscle flexeur du poignet cubital
- 22 Muscle flexeur du poignet radial
- 23 Muscle pronateur rond
- 24 Muscle palmaire long
- 25 Humérus, épicondyle médial
- 26 Muscle brachial
- 27 Muscle triceps brachial, tête médiale
- 28 Muscle triceps brachial, tête longue
- 29 Très grand muscle du dos
- 30 Grand muscle rond
- 31 Nerf thoracodorsal
- 32 Muscle sous-scapulaire
- 33 Epaule, marge médiale
- 34 Muscle coraco-brachial
- 35 Muscle flexeur profond des doigts de la main
- 36 Nerf cubital, rameau dorsal
- 37 Cubitus
- 38 Olécrâne
- 39 Artère collatérale interne inférieure
- 40 Humérus
- 41 Muscle triceps brachial
- 42 Nerf radial
- 43 Acromion
- 44 Nerf musculocutané
- 45 Artère radiale
- 46 Artère interosseuse antérieure
- 47 Muscle pronateur carré
- 48 Muscle flexeur du poignet radial, tendon
- 49 Muscle abducteur court du pouce
- 50 Arc palmaire superficiel
- 51 Muscle palmaire long, tendon
- 52 Muscle flexeur long du pouce, tendon

- | | | | |
|----|---|----|---|
| 1 | Músculo trapézio | 47 | Músculo pronador quadrado |
| 2 | Clavícula | 48 | Tendão do músculo flexor radial do punho |
| 3 | Músculo subclávio | 49 | Músculo abductor curto do polegar |
| 4 | Artéria axilar | 50 | Arco palmar superficial |
| 5 | Músculo peitoral menor | 51 | Tendão do músculo palmar longo |
| 6 | Plexo braquial | 52 | Tendão do músculo flexor longo do polegar |
| 7 | Músculo deltóide | | |
| 8 | Músculo grande peitoral | | |
| 9 | Artéria braquial (artéria umeral) | | |
| 10 | Nervo mediano | | |
| 11 | Nervo ulnar (nervo cubital) | | |
| 12 | Cabeça curta do músculo bíceps do braço | | |
| 13 | Tendão do músculo bíceps do braço | | |
| 14 | Músculo braquiorradial (supinador longo) | | |
| 15 | Músculo flexor superficial dos da mão | | |
| 16 | Artéria ulnar | | |
| 17 | Retináculo dos flexores | | |
| 18 | Músculo abductor do dedo mínimo | | |
| 19 | Cabeça da ulna | | |
| 20 | Músculo extensor ulnar do punho | | |
| 21 | Músculo flexor ulnar do punho | | |
| 22 | Músculo flexor radial do punho | | |
| 23 | Músculo pronador redondo | | |
| 24 | Músculo palmar longo | | |
| 25 | Epicôndilo medial do úmero | | |
| 26 | Músculo braquial | | |
| 27 | Cabeça medial do músculo tríceps do braço | | |
| 28 | Cabeça longa do músculo tríceps do braço | | |
| 29 | Músculo grande dorsal | | |
| 30 | Músculo redondo maior | | |
| 31 | Nervo toracodorsal | | |
| 32 | Músculo subescapular | | |
| 33 | Borda da escápula | | |
| 34 | Músculo coracobraquial | | |
| 35 | Músculo flexor profundo dos dedos da mão | | |
| 36 | Ramo dorsal do nervo ulnar | | |
| 37 | Ulna (cúbito) | | |
| 38 | Olecrânio | | |
| 39 | Artéria colateral ulnar inferior
(grande artéria anastomótica) | | |
| 40 | Úmero | | |
| 41 | Músculo tríceps do braço | | |
| 42 | Nervo radial | | |
| 43 | Acrômio (processo acromial) | | |
| 44 | Nervo musculocutâneo | | |
| 45 | Artéria radial | | |
| 46 | Artéria interóssea anterior
(artéria interóssea volar) | | |



Latin

- | | | | |
|----|--|----|-----------------------|
| 1 | M. tensor fasciae latae | 47 | A. tibialis posterior |
| 2 | Tractus iliotibialis | 48 | M. tibialis posterior |
| 3 | M. rectus femoris | 49 | A. fibularis |
| 4 | M. vastus lateralis | 50 | M. plantaris |
| 5 | Patella | 51 | N. fibularis communis |
| 6 | M. peroneus longus | 52 | N. ischiadicus |
| 7 | M. tibialis anterior | 53 | M. quadratus femoris |
| 8 | M. extensor digitorum longus pedis | | |
| 9 | Malleolus lateralis | | |
| 10 | Retinaculum musculorum extensorum inferius | | |
| 11 | Retinaculum musculorum extensorum superius | | |
| 12 | M. flexor digitorum longus pedis | | |
| 13 | Tibia | | |
| 14 | M. soleus | | |
| 15 | M. gastrocnemius, caput mediale | | |
| 16 | M. sartorius, tendo | | |
| 17 | M. vastus medialis | | |
| 18 | M. sartorius | | |
| 19 | M. adductor longus | | |
| 20 | V. femoralis | | |
| 21 | A. femoralis | | |
| 22 | N. femoralis | | |
| 23 | M. gluteus maximus | | |
| 24 | M. adductor magnus | | |
| 25 | M. semitendinosus | | |
| 26 | M. semimembranosus | | |
| 27 | N. tibialis | | |
| 28 | V. poplitea | | |
| 29 | A. poplitea | | |
| 30 | M. gastrocnemius, caput laterale | | |
| 31 | Tendo calcanei | | |
| 32 | Tuber calcanei | | |
| 33 | M. biceps femoris, caput breve | | |
| 34 | M. biceps femoris, caput longum | | |
| 35 | A. circumflexa femoris lateralis, ramus ascendens | | |
| 36 | A. circumflexa femoris lateralis | | |
| 37 | A. circumflexa femoris lateralis, ramus descendens | | |
| 38 | M. vastus intermedius | | |
| 39 | Lig. patellae | | |
| 40 | M. iliopsoas | | |
| 41 | M. gluteus medius | | |
| 42 | M. piriformis | | |
| 43 | M. gemellus superior | | |
| 44 | M. obturatorius internus | | |
| 45 | M. gemellus inferior | | |
| 46 | M. popliteus | | |



Muscular leg

English

- 1 Trapezius muscle
- 2 Clavicle
- 3 Subclavius muscle
- 4 Axillary artery
- 5 Pectoralis minor muscle
- 6 Brachial plexus
- 7 Deltoides muscle
- 8 Pectoralis major muscle
- 9 Brachial artery
- 10 Median nerve
- 11 Ulnar nerve
- 12 Short (medial) head of biceps brachii muscle
- 13 Tendon of biceps brachii muscle
- 14 Brachioradialis muscle
- 15 Flexor digitorum superficialis muscle
- 16 Ulnar artery
- 17 Flexor retinaculum
- 18 Abductor digiti minimi muscle of hand
- 19 Head of ulna
- 20 Extensor carpi ulnaris muscle
- 21 Flexor carpi ulnaris muscle
- 22 Flexor carpi radialis muscle
- 23 Pronator teres muscle
- 24 Palmaris longus muscle
- 25 Medial epicondyle of humerus
- 26 Brachialis muscle
- 27 Medial head of triceps brachii muscle
- 28 Long head of triceps brachii muscle
- 29 Latissimus dorsi muscle
- 30 Teres major muscle
- 31 Thoracodorsal nerve
- 32 Subscapularis muscle
- 33 Medial margin of scapula
- 34 Coracobrachialis muscle
- 35 Flexor digitorum profundus muscle
- 36 Dorsal branch of ulnar nerve
- 37 Ulna
- 38 Olecranon process of ulna
- 39 Inferior collateral ulnar artery
- 40 Humerus
- 41 Triceps brachii muscle
- 42 Radial nerve
- 43 Acromion (acromial bone)
- 44 Musculocutaneous nerve
- 45 Radial artery
- 46 Anterior interosseous artery
- 47 Pronator quadratus muscle
- 48 Tendon of flexor carpi radialis muscle
- 49 Abductor pollicis brevis muscle
- 50 Superficial palmar arch
- 51 Tendon of palmaris longus muscle
- 52 Tendon of flexor pollicis longus muscle
- 53 Quadratus femoris muscle

Deutsch

- 1 Spanner der Oberschenkelbinde
- 2 Faszienspanner des Beines
- 3 Gerader Oberschenkelmuskel
- 4 Seitlicher großer Muskel
- 5 Kniescheibe
- 6 Langer Wadenbeinmuskel
- 7 Vorderer Schienbeinmuskel
- 8 Außenknöchel
- 9 Retinaculum musculorum extensorum inferius
- 10 Retinaculum musculorum extensorum superius
- 11 Langer Zehenbeuger
- 12 Schienbein
- 13 Schollenmuskel
- 14 Mittlerer Kopf des Zwillingswadenmuskels
- 15 Sehne des Schneidermuskels
- 16 Mittlerer großer Muskel
- 17 Schneidermuskel
- 18 Langer Schenkelanzieher
- 19 Oberschenkelvene
- 20 Oberschenkelschlagader
- 21 Oberschenkelnerv
- 22 Großer Gesäßmuskel
- 23 Großer Schenkelanzieher
- 24 Halbsehniger Muskel
- 25 Halbmembranöser Muskel
- 26 Schienbeinnerv
- 27 Kniekehlevene
- 28 Kniekehlschlagader
- 29 Seitlicher Kopf des Zwillingswadenmuskels
- 30 Achillessehne
- 31 Fersenbeinhöcker
- 32 Zweiköpfiger Oberschenkelmuskel, kurzer Kopf
- 33 Zweiköpfiger Oberschenkelmuskel, langer Kopf
- 34 Aufsteigender Ast der seitlichen Kranzarterie des Oberschenkels
- 35 Seitliche Kranzarterie des Oberschenkels
- 36 Absteigender Ast der seitlichen Kranzarterie des Oberschenkels
- 37 M. vastus intermedius
- 38 Kniescheibenband
- 39 Langer Zehenstrecker
- 40 Darmbein-Lendenmuskel
- 41 Mittlerer Gesäßmuskel
- 42 Birnenmuskel
- 43 Oberer Zwillingsmuskel
- 44 Innerer Hüftlochmuskel
- 45 Unterer Zwillingsmuskel
- 46 Kniekehlenmuskel
- 47 Hintere Schienbeinschlagader
- 48 Hinterer Schienbeinmuskel
- 49 Wadenbeinschlagader
- 50 Sohlenspanner
- 51 Gemeinsamer Wadenbeinnerv
- 52 Ischiassnerv
- 53 Viereckiger Oberschenkelmuskel

Muskelbein

Pierna con músculos

- 1 M. tensor de la fascia lata
- 2 Tracto iliotibial
- 3 M. recto femoral
- 4 M. vasto lateral
- 5 Rótula
- 6 M. peroneo largo
- 7 M. tibial anterior
- 8 Maléolo lateral
- 9 Retináculo inferior de los músculos extensores
- 10 Retináculo superior de los músculos extensores
- 11 M. flexor largo de los dedos del pie
- 12 Tibia
- 13 M. sóleo
- 14 M. gastrocnemio, cabeza medial
- 15 M. sartorio tendón
- 16 M. vasto medial
- 17 M. sartorio
- 18 M. aproximador largo
- 19 V. femoral
- 20 A. femoral
- 21 N. femoral
- 22 M. glúteo mayor
- 23 M. aproximador mayor
- 24 M. semitendinoso
- 25 M. semimembranoso
- 26 N. tibial
- 27 V. poplítea
- 28 A. poplítea
- 29 M. gastrocnemio, cabeza lateral
- 30 Tendon calcáneo
- 31 Tuberosidad del calcáneo
- 32 M. bíceps femoral, cabeza corta
- 33 M. bíceps femoral, cabeza larga
- 34 A. circunfleja femoral lateral, rama ascendente
- 35 A. circunfleja femoral lateral
- 36 A. circunfleja femoral lateral, rama descendente
- 37 M. crural
- 38 Lig. rotuliano
- 39 M. extensor largo de los dedos del pie
- 40 M. iliopsoas
- 41 M. glúteo medio
- 42 M. piriforme
- 43 M. gémino superior
- 44 M. obturador interno
- 45 M. gémino inferior
- 46 M. poplíteo
- 47 A. tibial posterior
- 48 M. tibial posterior
- 49 A. peronea
- 50 M. plantar
- 51 N. peroneo común
- 52 N. isquiático
- 53 M. cuadrado femoral

Español

Français

Musculature de la jambe

- 1 Muscle tenseur du fascia large
- 2 Faisceau iliotibial
- 3 Muscle droit du fémur
- 4 Muscle vaste latéral
- 5 Rotule
- 6 Muscle péronier long
- 7 Muscle tibial antérieur
- 8 Malléole latérale
- 9 Rétinacle des muscles extenseurs inférieurs
- 10 Rétinacle des muscles extenseurs supérieurs
- 11 Muscle flexeur long des doigts du pied
- 12 Tibia
- 13 Muscle soléaire
- 14 Muscle gastrocnémien, tête médiale
- 15 Muscle couturier, tendon
- 16 Muscle vaste médial
- 17 Muscle couturier
- 18 Muscle adducteur long
- 19 Veine fémorale
- 20 Artère fémorale
- 21 Nerf fémoral
- 22 Muscle fessier le plus grand
- 23 Grand muscle adducteur du fémur
- 24 Muscle semitendineux
- 25 Muscle semimembraneux
- 26 Nerf tibial
- 27 Veine poplitée
- 28 Artère poplitée
- 29 Muscle gastrocnémien, tête latérale
- 30 Tendon d'Achille
- 31 Tuber du calcanéus
- 32 Muscle biceps du fémur, tête courte
- 33 Muscle biceps du fémur, tête longue
- 34 Artère circonflexe fémorale latérale, rameau ascendant
- 35 Artère circonflexe fémorale latérale
- 36 Artère circonflexe fémorale latérale, rameau descendant
- 37 Muscle vaste intermédiaire
- 38 Ligament de la rotule
- 39 Muscle extenseur long des orteils
- 40 Muscle psoas iliaque
- 41 Muscle fessier moyen
- 42 Muscle piriforme
- 43 Muscle jumeau supérieur
- 44 Muscle obturateur interne
- 45 Muscle jumeau inférieur
- 46 Muscle poplité
- 47 Artère tibiale postérieure
- 48 Muscle tibial postérieur
- 49 Artère péronière
- 50 Muscle plantaire
- 51 Nerf péronier commun
- 52 Nerf ischiatique
- 53 Muscle carré du fémur

Perna com a musculatura

Português

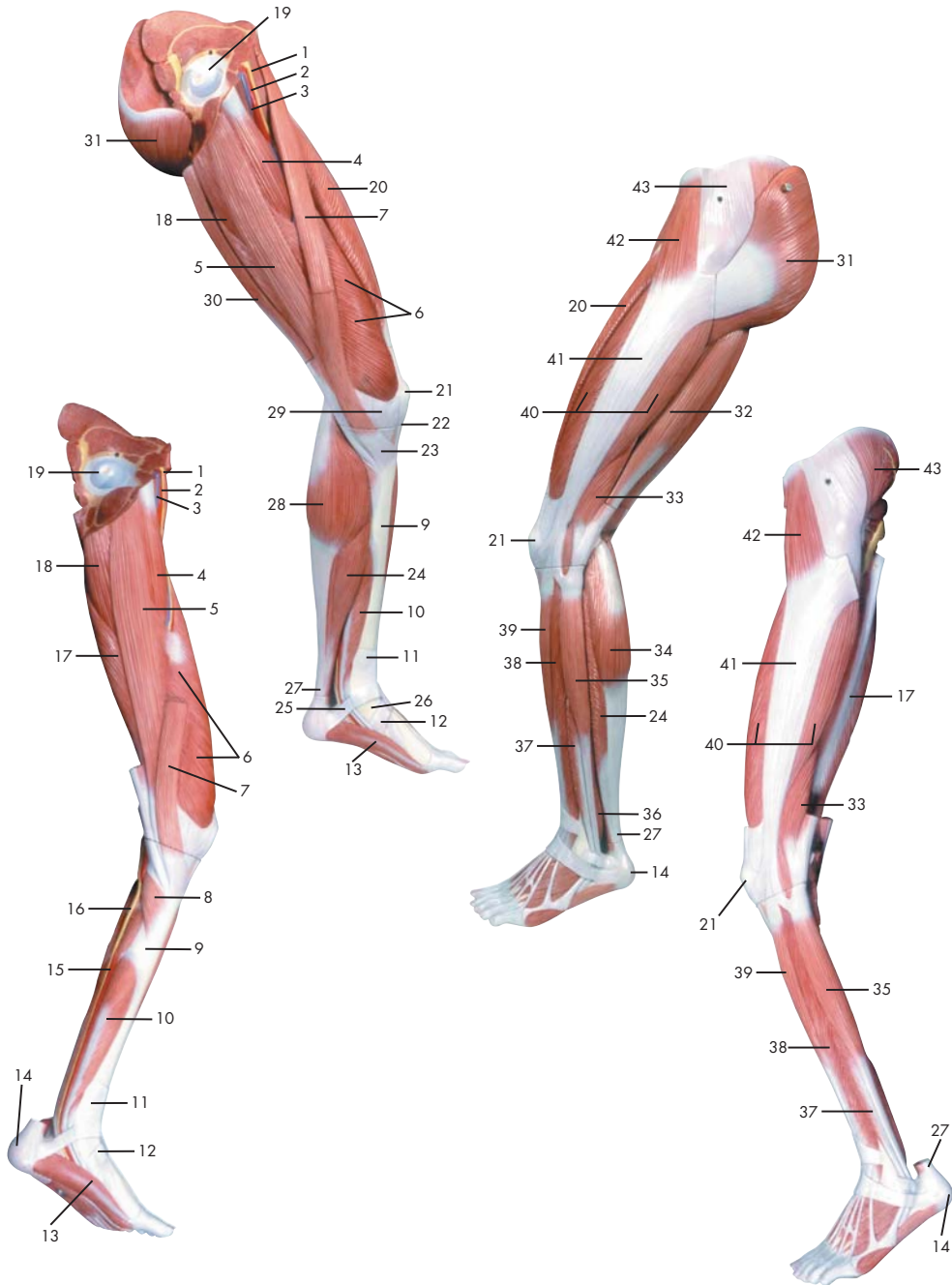
Japanese

Name

- | | | | |
|----|---|----|-------------------------------------|
| 1 | Músculo tensor da fáscia lata | 46 | Poplíteo |
| 2 | Trato iliotibial (faixa de Maissiat) | 47 | Artéria tibial posterior |
| 3 | Músculo reto da coxa | 48 | Músculo tibial posterior |
| 4 | Músculo vasto lateral | 49 | Artéria peroneira (artéria fibular) |
| 5 | Rótula (patela) | 50 | Músculo plantar |
| 6 | Músculo fibular longo (músculo peroneiro longo) | 51 | Nervo fibular comum |
| 7 | Músculo tibial anterior | 52 | Nervo isquiático |
| 8 | Maléolo lateral (extramaléolo) | 53 | Músculo quadrado da coxa |
| 9 | Retináculo inferior dos músculos extensores | | |
| 10 | Retináculo superior dos músculos extensores | | |
| 11 | Músculo flexor longo dos dedos do pé | | |
| 12 | Tíbia | | |
| 13 | Músculo solear | | |
| 14 | Cabeça medial do músculo gastrocnêmio | | |
| 15 | Tendão do músculo sartório | | |
| 16 | Músculo vasto medial | | |
| 17 | Músculo sartório | | |
| 18 | Músculo adutor longo | | |
| 19 | Veia femoral | | |
| 20 | Artéria femoral | | |
| 21 | Nervo femoral (nervo crural anterior) | | |
| 22 | Músculo glúteo máximo | | |
| 23 | Músculo grande adutor | | |
| 24 | Músculo semitendinoso | | |
| 25 | Músculo semimembranoso | | |
| 26 | Nervo tibial | | |
| 27 | Veia poplíteica | | |
| 28 | Artéria poplíteica | | |
| 29 | Cabeça lateral do músculo gastrocnêmio | | |
| 30 | Tendão do calcâneo (tendão de Aquiles) | | |
| 31 | Tuberosidade do calcânhar | | |
| 32 | Cabeça curta do músculo bíceps femoral | | |
| 33 | Cabeça longa do músculo bíceps da coxa | | |
| 34 | Ramo ascendente da artéria circunflexa lateral da coxa | | |
| 35 | Artéria circunflexa lateral da coxa | | |
| 36 | Ramo descendente da artéria circunflexa lateral da coxa | | |
| 37 | Músculo vasto intermédio | | |
| 38 | Ligamento patelar | | |
| 39 | Músculo extensor longo dos artelhos | | |
| 40 | Músculo iliopsoas | | |
| 41 | Músculo glúteo médio | | |
| 42 | Músculo piriforme | | |
| 43 | Músculo gêmeo superior | | |
| 44 | Músculo obturador interno | | |
| 45 | Músculo gêmeo inferior | | |



Latin



- 1 N. femoralis
- 2 A. femoralis
- 3 V. femoralis
- 4 M. adductor longus
- 5 M. gracilis
- 6 M. vastus medialis
- 7 M. sartorius
- 8 M. popliteus
- 9 Tibia
- 10 M. flexor digitorum longus pedis
- 11 Retinaculum musculorum extensorum superius
- 12 Retinaculum musculorum extensorum inferius
- 13 M. abductor hallucis
- 14 Tuber calcanei
- 15 A. tibialis posterior
- 16 N. tibialis
- 17 M. semimembranosus
- 18 M. adductor magnus
- 19 Femur, caput
- 20 M. rectus femoris
- 21 Patella
- 22 Lig. patellae
- 23 Pes anserinus superficialis
- 24 M. soleus
- 25 Pes, retinaculum musculorum flexorum
- 26 Malleolus medialis
- 27 Tendo calcanei
- 28 M. gastrocnemius, caput mediale
- 29 Retinaculum patellae mediale
- 30 M. semitendinosus
- 31 M. gluteus maximus
- 32 M. biceps femoris, caput longum
- 33 M. biceps femoris, caput breve
- 34 M. gastrocnemius, caput laterale
- 35 M. peroneus longus
- 36 M. tibialis posterior
- 37 M. peroneus brevis
- 38 M. extensor digitorum longus pedis
- 39 M. tibialis anterior
- 40 M. vastus lateralis
- 41 Tractus iliitibialis
- 42 M. tensor fasciae latae
- 43 M. gluteus medius



Muscular leg

- 1 Femoral nerve
- 2 Femoral artery
- 3 Femoral vein
- 4 Adductor longus muscle
- 5 Gracilis muscle
- 6 Vastus medialis muscle
- 7 Sartorius muscle
- 8 Popliteus muscle
- 9 Tibia (shin bone)
- 10 Flexor digitorum longus muscle
- 11 Transverse ligament of ankle
- 12 Cruciate ligament of ankle
- 13 Abductor hallucis muscle
- 14 Calcaneal tuber
- 15 Posterior tibial artery
- 16 Tibial nerve
- 17 Semimembranosus muscle
- 18 Adductor magnus muscle
- 19 Head of femur (femoral head)
- 20 Rectus femoris muscle
- 21 Patella
- 22 Patellar ligament
- 23 Superficial pes anserinus
- 24 Soleus muscle
- 25 Flexor retinaculum of foot
- 26 Medial malleolus
- 27 Heel tendon
- 28 Medial head of gastrocnemius muscle
- 29 Medial patellar retinaculum
- 30 Semitendinosus muscle
- 31 Gluteus maximus muscle
- 32 Long head of biceps femoris muscle
- 33 Short head of biceps femoris muscle
- 34 Lateral (great) head of gastrocnemius muscle
- 35 Peroneus longus muscle
- 36 Tibialis posterior muscle
- 37 Peroneus brevis muscle
- 38 Extensor digitorum longus muscle (of foot)
- 39 Tibialis anterior muscle
- 40 Vastus lateralis muscle
- 41 Iliotibial tract
- 42 Tensor fasciae latae muscle
- 43 Gluteus medius muscle

English

Deutsch

Muskelbein

- 1 Oberschenkelnerve
- 2 Oberschenkelschlagader
- 3 Oberschenkelvene
- 4 Langer Schenkelanzieher
- 5 Schlankmuskel
- 6 Mittlerer großer Muskel
- 7 Schneidermuskel
- 8 Kniekehlenmuskel
- 9 Schienbein
- 10 Langer Zehenbeuger
- 11 Retinaculum musculorum extensorum superius
- 12 Retinaculum musculorum extensorum inferius
- 13 Abzieher der Großzehe
- 14 Fersenbeinhöcker
- 15 Hintere Schienbeinschlagader
- 16 Schienbeinnerv
- 17 Halbmembranöser Muskel
- 18 Großer Schenkelanzieher
- 19 Oberschenkelkopf
- 20 Gerader Oberschenkelmuskel
- 21 Kniescheibe
- 22 Kniescheibenband
- 23 Oberflächlicher "Gänsefuß",
Ansatz des M. semitendinosus
- 24 Schollenmuskel
- 25 Pes, retinaculum musculorum flexorum
- 26 Innenknöchel
- 27 Achillessehne
- 28 Mittlerer Kopf des Zwillingswadenmuskels
- 29 Retinaculum patellae mediale
- 30 Halbsehniger Muskel
- 31 Großer Gesäßmuskel
- 32 Zweiköpfiger Oberschenkelmuskel,
langer Kopf
- 33 Zweiköpfiger Oberschenkelmuskel,
kurzer Kopf
- 34 Seitlicher Kopf des Zwillingswadenmuskels
- 35 Langer Wadenbeinmuskel
- 36 Hinterer Schienbeinmuskel
- 37 Kurzer Wadenbeinmuskel
- 38 Langer Zehenstrecker
- 39 Vorderer Schienbeinmuskel
- 40 Seitlicher großer Muskel
- 41 Faszienspanner des Beines
- 42 Spanner der Oberschenkelbinde
- 43 Mittlerer Gesäßmuskel

Pierna con músculos

Español

- 1 N. femoral
- 2 A. femoral
- 3 V. femoral
- 4 M. aproximador largo
- 5 M. grácil
- 6 M. vasto medial
- 7 M. sartorio
- 8 M. poplíteo
- 9 Tibia
- 10 M. flexor largo de los dedos del pie
- 11 Retináculo superior de los músculos extensores
- 12 Retináculo inferior de los músculos extensores
- 13 M. separador del dedo del dedo gordo
- 14 Tuberosidad del calcáneo
- 15 A. tibial posterior
- 16 N. tibial
- 17 M. semimembranoso
- 18 M. aproximador mayor
- 19 Fémur, cabeza
- 20 M. recto femoral
- 21 Rótula
- 22 Lig. rotuliano
- 23 Pata de ganso superficial
- 24 M. sóleo
- 25 Pie, retináculo de los músculos flexores
- 26 Maléolo medial
- 27 Tendon calcáneo
- 28 M. gastrocnemio, cabeza medial
- 29 Retináculo rotuliano medial
- 30 M. semitendinoso
- 31 M. glúteo mayor
- 32 M. bíceps femoral, cabeza larga
- 33 M. bíceps femoral, cabeza corta
- 34 M. gastrocnemio, cabeza lateral
- 35 M. peroneo largo
- 36 M. tibial posterior
- 37 M. peroneo corto
- 38 M. extensor largo de los dedos del pie
- 39 M. tibial anterior
- 40 M. vasto lateral
- 41 Tracto iliotibial
- 42 M. tensor de la fascia lata
- 43 M. glúteo medio

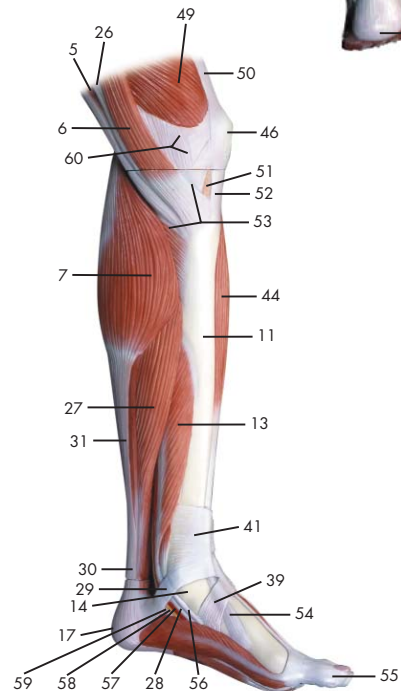
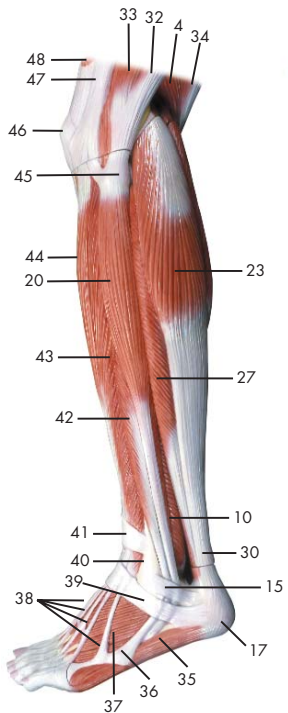
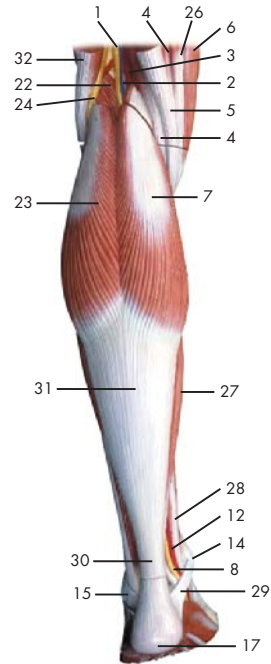
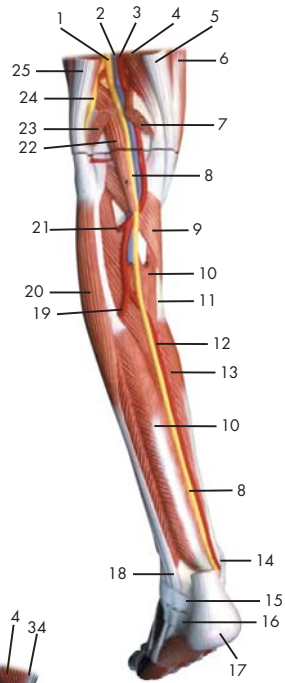
Français

Musculature de la jambe


- 1 Nerf fémoral
- 2 Artère fémorale
- 3 Veine fémorale
- 4 Muscle adducteur long
- 5 Muscle gracile
- 6 Muscle vaste médial
- 7 Muscle couturier
- 8 Muscle poplité
- 9 Tibia
- 10 Muscle flexeur long des doigts du pied
- 11 Rétinacle des muscles extenseurs supérieurs
- 12 Rétinacle des muscles extenseurs inférieurs
- 13 Muscle abducteur du grand orteil
- 14 Tuber du calcanéus
- 15 Artère tibiale postérieure
- 16 Nerf tibial
- 17 Muscle semimembraneux
- 18 Grand muscle adducteur du fémur
- 19 Fémur, tête
- 20 Muscle droit du fémur
- 21 Rotule
- 22 Ligament de la rotule
- 23 Pied ansériforme superficiel
- 24 Muscle soléaire
- 25 Pied, rétinacle des muscles flexeurs
- 26 Malléole médiale
- 27 Tendon d'Achille
- 28 Muscle gastrocnémien, tête médiale
- 29 Rétinacle médial de la rotule
- 30 Muscle semitendineux
- 31 Muscle fessier le plus grand
- 32 Muscle biceps du fémur, tête longue
- 33 Muscle biceps du fémur, tête courte
- 34 Muscle gastrocnémien, tête latérale
- 35 Muscle péronier long
- 36 Muscle tibial postérieur
- 37 Muscle péronier court
- 38 Muscle extenseur long des orteils
- 39 Muscle tibial antérieur
- 40 Muscle vaste latéral
- 41 Faisceau iliotibial
- 42 Muscle tenseur du fascia large
- 43 Muscle fessier moyen

- 1 Nervo femoral (nervo crural anterior)
- 2 Artéria femoral
- 3 Veia femoral
- 4 Músculo adutor longo
- 5 Músculo grácil
- 6 Músculo vasto medial
- 7 Músculo sartório
- 8 Poplíteo
- 9 Tíbia
- 10 Músculo flexor longo dos dedos do pé
- 11 Retináculo superior dos músculos extensores
- 12 Retináculo inferior dos músculos extensores
- 13 Músculo abductor do grande artelho
- 14 Tuberosidade do calcanhar
- 15 Artéria tibial posterior
- 16 Nervo tibial
- 17 Músculo semimembranoso
- 18 Músculo grande adutor
- 19 Cabeça do fêmur
- 20 Músculo reto da coxa
- 21 Rótula (patela)
- 22 Ligamento patelar
- 23 Pé anserino superficial
- 24 Músculo solear
- 25 Retináculo dos músculos flexores do pé
- 26 Pescoço do martelo (colo do martelo)
- 27 Tendão do calcâneo (tendão de Aquiles)
- 28 Cabeça medial do músculo gastrocnêmio
- 29 Retináculo medial da patela
- 30 Músculo semitendinoso
- 31 Músculo glúteo máximo
- 32 Cabeça longa do músculo bíceps da coxa
- 33 Cabeça curta do músculo bíceps femoral
- 34 Cabeça lateral do músculo gastrocnêmio
- 35 Músculo fibular longo
(músculo peroneiro longo)
- 36 Músculo tibial posterior
- 37 Músculo fibular breve
(músculo peroneiro curto)
- 38 Músculo extensor longo dos artelhos
- 39 Músculo tibial anterior
- 40 Músculo vasto lateral
- 41 Trato iliotibial (faixa de Maissiat)
- 42 Músculo tensor da fáscia lata
- 43 Músculo glúteo médio





- | | |
|---|-------------------------------------|
| 1 N. ischiadicus | 49 M. vastus medialis |
| 2 V. poplitea | 50 M. quadratus femoris, tendo |
| 3 A. poplitea | 51 Corpus adiposum infrapatellare |
| 4 M. semimembranosus | 52 Ligamentum patellae |
| 5 M. semitendinosus, tendo | 53 Pes anserinus superficialis |
| 6 M. sartorius | 54 M. tibialis anterior, tendo |
| 7 M. gastrocnemius, caput mediale | 55 Hallux |
| 8 N. tibialis | 56 M. tibialis posterior, tendo |
| 9 M. popliteus | 57 A. plantaris medialis |
| 10 M. tibialis posterior | 58 N. plantaris medialis |
| 11 Tibia | 59 M. flexor hallucis longus, tendo |
| 12 A. tibialis posterior | 60 Retinaculum patellae mediale |
| 13 M. flexor digitorum longus pedis | |
| 14 Malleolus medialis | |
| 15 Retinaculum musculorum peroneorum superius | |
| 16 Retinaculum musculorum peroneorum inferius | |
| 17 Tuber calcanei | |
| 18 M. peroneus longus, tendo | |
| 19 A. fibularis | |
| 20 M. peroneus longus | |
| 21 A. tibialis anterior | |
| 22 M. plantaris | |
| 23 M. gastrocnemius, caput laterale | |
| 24 N. fibularis communis | |
| 25 M. biceps femoris, tendo | |
| 26 M. gracilis, tendo | |
| 27 M. soleus | |
| 28 M. flexor digitorum longus, tendo | |
| 29 Pes, retinaculum musculorum flexorum | |
| 30 Tendo calcanei | |
| 31 M. gastrocnemius, tendo | |
| 32 M. biceps femoris | |
| 33 M. vastus lateralis | |
| 34 M. semitendinosus | |
| 35 M. abductor digiti minimi pedis | |
| 36 M. peroneus brevis, tendo | |
| 37 M. extensor digitorum brevis pedis | |
| 38 M. extensor digitorum longus pedis, tendines | |
| 39 Retinaculum musculorum extensorum inferius | |
| 40 Malleolus lateralis | |
| 41 Retinaculum musculorum extensorum superius | |
| 42 M. peroneus brevis | |
| 43 M. extensor digitorum longus pedis | |
| 44 M. tibialis anterior | |
| 45 Fibula, caput | |
| 46 Patella | |
| 47 Tractus iliotibialis | |
| 48 M. rectus femoris | |



Muscular lower leg with knee

English

- 1 Sciatic nerve
- 2 Popliteal vein
- 3 Popliteal artery
- 4 Semimembranosus muscle
- 5 Tendon of semitendinosus muscle
- 6 Sartorius muscle
- 7 Medial head of gastrocnemius muscle
- 8 Tibial nerve
- 9 Popliteus muscle
- 10 Tibialis posterior muscle
- 11 Tibia (shin bone)
- 12 Posterior tibial artery
- 13 Flexor digitorum longus muscle
- 14 Medial malleolus
- 15 Superior peroneal retinaculum
- 16 Inferior peroneal retinaculum
- 17 Calcaneal tuber
- 18 Tendon of peroneus longus muscle
- 19 Fibular artery (peroneal artery)
- 20 Peroneus longus muscle
- 21 Anterior tibial artery
- 22 Plantaris muscle
- 23 Lateral (great) head of gastrocnemius muscle
- 24 Common fibular nerve
- 25 Tendon of biceps femoris muscle
- 26 Tendon of gracilis muscle
- 27 Soleus muscle
- 28 Tendon of flexor digitorum longus muscle
- 29 Flexor retinaculum of foot
- 30 Heel tendon
- 31 Tendon of gastrocnemius muscle
- 32 Biceps femoris muscle
- 33 Vastus lateralis muscle
- 34 Semitendinosus muscle
- 35 Abductor digiti minimi muscle of foot
- 36 Tendon of peroneus brevis muscle
- 37 Extensor digitorum brevis muscle of foot
- 38 Tendons of extensor digitorum longus pedis muscle
- 39 Cruciate ligament of ankle
- 40 Lateral malleolus
- 41 Transverse ligament of ankle
- 42 Peroneus brevis muscle
- 43 Extensor digitorum longus muscle (of foot)
- 44 Tibialis anterior muscle
- 45 Head of fibula
- 46 Patella
- 47 Iliotibial tract
- 48 Rectus femoris muscle
- 49 Vastus medialis muscle
- 50 Tendon of quadratus femoris muscle
- 51 Adipose body of patella
- 52 Patellar tendon
- 53 Superficial pes anserinus
- 54 Tibialis anterior muscle, tendon
- 55 Great toe
- 56 Tendon of tibialis posterior muscle
- 57 Medial plantar artery
- 58 Medial plantar nerve
- 59 Tendon of flexor hallucis longus muscle
- 60 Medial patellar retinaculum

Deutsch

Muskelunterschenkel mit Knie

- 1 Ischiasnerv
- 2 Kniekehlevene
- 3 Kniekehlschlagader
- 4 Halbmembranöser Muskel
- 5 M. semitendinosus, tendo
- 6 Schneidermuskel
- 7 Mittlerer Kopf des Zwillingswadenmuskels
- 8 Schienbeinnerv
- 9 Kniekehlenmuskel
- 10 Hinterer Schienbeinmuskel
- 11 Schienbein
- 12 Hintere Schienbeinschlagader
- 13 Langer Zehenbeuger
- 14 Innenknöchel
- 15 Retinaculum musculorum peroneorum superius
- 16 Retinaculum musculorum peroneorum inferius
- 17 Fersenbeinhöcker
- 18 M. peroneus longus, tendo
- 19 Wadenbeinschlagader
- 20 Langer Wadenbeinmuskel
- 21 Vordere Schienbeinschlagader
- 22 Sohlenspanner
- 23 Seitlicher Kopf des Zwillingswadenmuskels
- 24 Gemeinsamer Wadenbeinnerv
- 25 M. biceps femoris, tendo
- 26 Sehne des Schlankmuskels
- 27 Schollenmuskel
- 28 M. flexor digitorum longus, tendo
- 29 Pes, retinaculum musculorum flexorum
- 30 Achillessehne
- 31 Sehne des Wadenmuskels
- 32 Zweiköpfiger Oberschenkelmuskel
- 33 Seitlicher großer Muskel
- 34 Halbsehniger Muskel
- 35 Kleinzehenabzieher
- 36 M. peroneus brevis, tendo
- 37 Kurzer Zehenstrecker
- 38 Sehnen des langen Zehenstreckers
- 39 Retinaculum musculorum extensorum inferius
- 40 Außenknöchel
- 41 Retinaculum musculorum extensorum superius
- 42 Kurzer Wadenbeinmuskel
- 43 Langer Zehenstrecker
- 44 Vorderer Schienbeinmuskel
- 45 Wadenbeinkopf
- 46 Kniescheibe
- 47 Faszienspanner des Beines
- 48 Gerader Oberschenkelmuskel
- 49 Mittlerer großer Muskel
- 50 Sehne des viereckigen Oberschenkelmuskel
- 51 Corpus adiposum infrapatellare
- 52 Patellarsehne
- 53 Oberflächlicher "Gänsefuß", Ansatz des M. semitendinosus
- 54 M. tibialis anterior, tendo
- 55 Großzehe
- 56 Hinterer Schienbeinmuskel, Sehne
- 57 Mittlere Fußsohlenschlagader
- 58 N. plantaris medialis
- 59 Sehne des langen Großzehenbeugers
- 60 Retinaculum patellae mediale

Pierna con músculos y con rodilla

Español

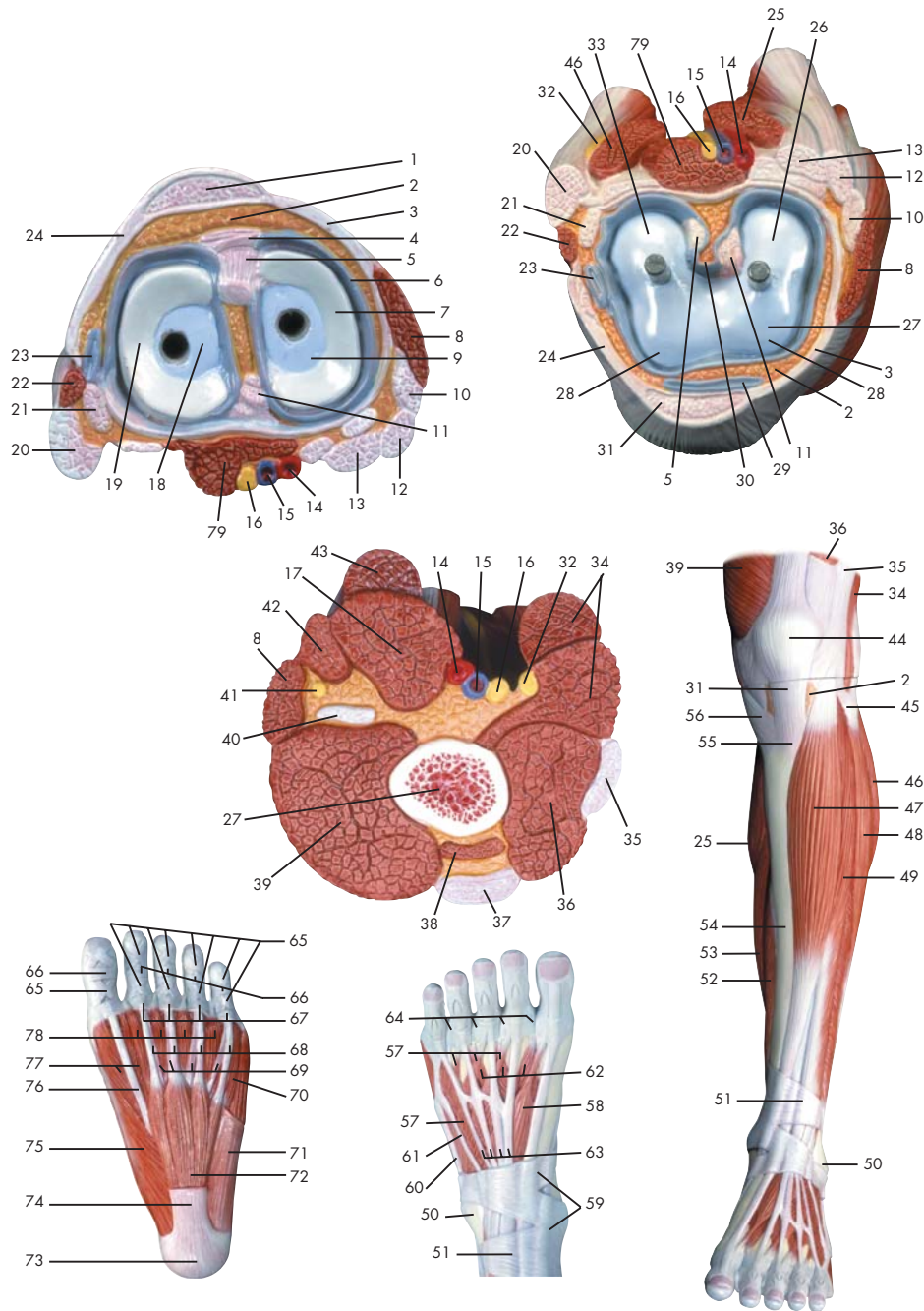
- 1 N. isquiático
- 2 V. poplítea
- 3 A. poplítea
- 4 M. semimembranoso
- 5 M. semitendinoso, tendón
- 6 M. sartorio
- 7 M. gastrocnemio, cabeza medial
- 8 N. tibial
- 9 M. poplíteo
- 10 M. tibial posterior
- 11 Tibia
- 12 A. tibial posterior
- 13 M. flexor largo de los dedos del pie
- 14 Maléolo medial
- 15 Retináculo superior de los músculos peroneos
- 16 Retináculo inferior de los músculos peroneos
- 17 Tuberosidad del calcáneo
- 18 M. peroneo largo, tendón
- 19 A. peronea
- 20 M. peroneo largo
- 21 A. tibial anterior
- 22 M. plantar
- 23 M. gastrocnemio, cabeza lateral
- 24 N. peroneo común
- 25 M. bíceps femoral, tendón
- 26 M. grácil, tendón
- 27 M. sóleo
- 28 M. flexor largo de los dedos, tendón
- 29 Pie, retináculo de los músculos flexores
- 30 Tendon calcáneo
- 31 Ms. gemelos, tendón
- 32 M. bíceps femoral
- 33 M. vasto lateral
- 34 M. semitendinoso
- 35 M. separador del dedo pequeño
- 36 M. peroneo corto, tendón
- 37 M. extensor corto de los dedos del pie
- 38 M. extensor común de los dedos del pie, tendones
- 39 Retináculo inferior de los músculos extensores
- 40 Maléolo lateral
- 41 Retináculo superior de los músculos extensores
- 42 M. peroneo corto
- 43 M. extensor largo de los dedos del pie
- 44 M. tibial anterior
- 45 Peroné, cabeza
- 46 Rótula
- 47 Tracto iliotibial
- 48 M. recto femoral
- 49 M. vasto medial
- 50 M. cuadrado femoral, tendón
- 51 Cuerpo adiposo infrarrotuliano
- 52 Ligamento rotuliano
- 53 Pata de ganso superficial
- 54 M. tibial anterior, tendón
- 55 Dedo gordo
- 56 M. tibial posterior, tendón
- 57 A. plantar medial
- 58 N. plantar medial
- 59 M. flexor largo del dedo cordo, tendón
- 60 Retináculo rotuliano medial

Français Musculature de la jambe avec genou

- 1 Nerf ischiatique
- 2 Veine poplitée
- 3 Artère poplitée
- 4 Muscle semimembraneux
- 5 Muscle semitendineux, tendon
- 6 Muscle couturier
- 7 Muscle gastrocnémien, tête médiale
- 8 Nerf tibial
- 9 Muscle poplité
- 10 Muscle tibial postérieur
- 11 Tibia
- 12 Artère tibiale postérieure
- 13 Muscle flexeur long des doigts du pied
- 14 Malléole médiale
- 15 Rétinacle des muscles péroniers supérieurs
- 16 Rétinacle des muscles péroniers inférieurs
- 17 Tuber du calcanéus
- 18 Muscle péronier long, tendon
- 19 Artère péronière
- 20 Muscle péronier long
- 21 Artère tibiale antérieure
- 22 Muscle plantaire
- 23 Muscle gastrocnémien, tête latérale
- 24 Nerf péronier commun
- 25 Muscle biceps du fémur, tendon
- 26 Muscle gracile, tendon
- 27 Muscle soléaire
- 28 Muscle flexeur long des doigts, tendon
- 29 Pied, rétinacle des muscles flexeurs
- 30 Tendon d'Achille
- 31 M. gastrocnémien, tendon
- 32 Muscle biceps du fémur
- 33 Muscle vaste latéral
- 34 Muscle semitendineux
- 35 Muscle abducteur du petit doigt du pied
- 36 Muscle péronier court, tendon
- 37 Muscle extenseur court des orteils
- 38 M. extenseur long des orteils, tendons
- 39 Rétinacle des muscles extenseurs inférieurs
- 40 Malléole latérale
- 41 Rétinacle des muscles extenseurs supérieurs
- 42 Muscle péronier court
- 43 Muscle extenseur long des orteils
- 44 Muscle tibial antérieur
- 45 Péroné, tête
- 46 Rotule
- 47 Faisceau iliotibial
- 48 Muscle droit du fémur
- 49 Muscle vaste médial
- 50 Muscle carré du fémur, tendon
- 51 Corps adipeux infrapatellaire
- 52 Ligament patellaire
- 53 Pied ansériforme superficiel
- 54 Muscle tibial antérieur, tendon
- 55 Hallus
- 56 Muscle tibial postérieur, tendon
- 57 Artère plantaire interne
- 58 Nerf plantaire interne
- 59 Muscle flexeur long du grand orteil, tendon
- 60 Rétinacle médial de la rotule

- | | | | |
|----|--|----|---|
| 1 | Nervo isquiático | 46 | Rótula (patela) |
| 2 | Veia poplítea | 47 | Trato iliotibial (faixa de Maissiat) |
| 3 | Artéria poplítea | 48 | Músculo reto da coxa |
| 4 | Músculo semimembranoso | 49 | Músculo vasto medial |
| 5 | Tendão do músculo semitendinoso | 50 | Tendão do músculo quadrado da coxa |
| 6 | Músculo sartório | 51 | Corpo gorduroso infrapatelar |
| 7 | Cabeça medial do músculo gastrocnêmio | 52 | Ligamento patelar |
| 8 | Nervo tibial | 53 | Pé anserino superficial |
| 9 | Poplíteo | 54 | Tendão do músculo tibial anterior |
| 10 | Músculo tibial posterior | 55 | Halus (grande artelho) |
| 11 | Tíbia | 56 | Tendão do músculo tibial superior |
| 12 | Artéria tibial posterior | 57 | Artéria plantar medial |
| 13 | Músculo flexor longo dos dedos do pé | 58 | Nervo plantar medial |
| 14 | Pescoço do martelo (colo do martelo) | 59 | Tendão do músculo flexor longo do hálux |
| 15 | Retináculo superior dos músculos fibulares | 60 | Retináculo medial da patela |
| 16 | Retináculo inferior dos músculos fibulares | | |
| 17 | Tuberosidade do calcanhar | | |
| 18 | Tendão do músculo fibular longo | | |
| 19 | Artéria peroneira (artéria fibular) | | |
| 20 | Músculo fibular longo
(músculo peroneiro longo) | | |
| 21 | Artéria tibial anterior | | |
| 22 | Músculo plantar | | |
| 23 | Cabeça lateral do músculo gastrocnêmio | | |
| 24 | Nervo fibular comum | | |
| 25 | Tendão do músculo bíceps da coxa | | |
| 26 | Tendão do músculo grácil | | |
| 27 | Músculo solear | | |
| 28 | Tendão do músculo flexor longo dos artelhos | | |
| 29 | Retináculo dos músculos flexores do pé | | |
| 30 | Tendão do calcâneo (tendão de Aquiles) | | |
| 31 | Tendão do músculo gastrocnêmio | | |
| 32 | Músculo bíceps da coxa | | |
| 33 | Músculo vasto lateral | | |
| 34 | Músculo semitendinoso | | |
| 35 | Músculo abdutor do pequeno artelho | | |
| 36 | Tendão do músculo fibular curto | | |
| 37 | Músculo extensor curto dos artelhos | | |
| 38 | Tendões do músculo extensor longo
dos artelhos | | |
| 39 | Retináculo inferior dos músculos extensores | | |
| 40 | Maléolo lateral (extramaléolo) | | |
| 41 | Retináculo superior dos músculos extensores | | |
| 42 | Músculo fibular breve
(músculo peroneiro curto) | | |
| 43 | Músculo extensor longo dos artelhos | | |
| 44 | Músculo tibial anterior | | |
| 45 | Cabeça da fíbula | | |





- 1 Ligamentum patellae
- 2 Corpus adiposum infrapatellare
- 3 Retinaculum patellae mediale
- 4 Lig. transversum genus
- 5 Lig. cruciatum anterius
- 6 Membrana synovialis
- 7 Meniscus medialis
- 8 M. sartorius
- 9 Tibia, condylus medialis
- 10 M. gracilis, tendo
- 11 Lig. cruciatum posterius
- 12 M. semitendinosus, tendo
- 13 M. semimembranosus, tendo
- 14 A. poplitea
- 15 V. poplitea
- 16 N. tibialis
- 17 M. semimembranosus
- 18 Tibia, condylus lateralis
- 19 Meniscus lateralis
- 20 M. biceps femoris, caput longum
- 21 M. popliteus, tendo
- 22 M. biceps femoris, caput breve
- 23 Recessus subpopliteus
- 24 Retinaculum patellae laterale
- 25 M. gastrocnemius, caput mediale
- 26 Femur, condylus medialis
- 27 Femur
- 28 Femur, facies patellaris
- 29 Bursa infrapatellaris profunda
- 30 Plica synovialis infrapatellaris
- 31 Lig. patellae
- 32 N. fibularis communis
- 33 Femur, condylus lateralis
- 34 M. biceps femoris
- 35 Tractus iliotibialis
- 36 M. vastus lateralis
- 37 M. rectus femoris, tendo
- 38 M. vastus intermedius
- 39 M. vastus medialis
- 40 M. adductor magnus, Tendo
- 41 N. saphenus
- 42 M. gracilis
- 43 M. semitendinosus
- 44 Patella
- 45 Fibula, caput
- 46 M. gastrocnemius, caput laterale
- 47 M. tibialis anterior
- 48 M. peroneus longus
- 49 M. extensor digitorum longus pedis
- 50 Malleolus lateralis
- 51 Retinaculum musculorum extensorum superius
- 52 M. flexor digitorum longus pedis
- 53 M. soleus
- 54 Tibia
- 55 Tibia, tuberositas
- 56 M. sartorius, tendo
- 57 M. extensor digitorum brevis pedis
- 58 M. extensor hallucis brevis
- 59 Retinaculum musculorum extensorum inferius
- 60 M. peroneus brevis, tendo
- 61 M. peroneus tertius, tendo
- 62 Mm. interossei dorsales pedis
- 63 M. extensor digitorum longus pedis, tendines
- 64 Lig. metatarsale transversum superficiale
- 65 Vaginae fibrosae, pars cruciforme
- 66 Vaginae fibrosae, pars annularis
- 67 Lig. metacarpale transversum superficiale
- 68 M. flexor digitorum brevis, tendo
- 69 M. flexor digitorum longus, tendo
- 70 M. flexor digiti minimi brevis pedis
- 71 M. abductor digiti minimi pedis
- 72 M. flexor digitorum brevis pedis
- 73 Tuber calcanei
- 74 Aponeurosis plantaris
- 75 M. abductor hallucis
- 76 M. flexor hallucis longus, tendo
- 77 M. flexor hallucis brevis
- 78 M. lumbricalis pedis
- 79 M. plantaris

Muscular lower leg with knee

English

- 1 Patellar tendon
- 2 Adipose body of patella
- 3 Medial patellar retinaculum
- 4 Transverse ligament of knee
- 5 Anterior cruciate ligament
- 6 Synovial membrane
- 7 Medial meniscus of knee
- 8 Sartorius muscle
- 9 Medial condyle of tibia
- 10 Tendon of gracilis muscle
- 11 Posterior cruciate ligament
- 12 Tendon of semitendinosus muscle
- 13 Tendon of semimembranosus muscle
- 14 Popliteal artery
- 15 Popliteal vein
- 16 Tibial nerve
- 17 Semimembranosus muscle
- 18 Lateral condyle of tibia
- 19 Lateral meniscus of knee
- 20 Long head of biceps femoris muscle
- 21 Tendon of popliteal muscle
- 22 Short head of biceps femoris muscle
- 23 Subpopliteal recess
- 24 Lateral patellar retinaculum
- 25 Medial head of gastrocnemius muscle
- 26 Medial condyle of femur
- 27 Femur (thigh bone)
- 28 Patellar surface of femur
- 29 Deep infrapatellar bursa
- 30 Infrapatellar synovial fold
- 31 Patellar ligament
- 32 Common fibular nerve
- 33 Lateral condyle of femur
- 34 Biceps femoris muscle
- 35 Iliotibial tract
- 36 Vastus lateralis muscle
- 37 Tendon of rectus femoris muscle
- 38 Vastus intermedius muscle
- 39 Vastus medialis muscle
- 40 Tendon of adductor magnus muscle
- 41 Saphenous nerve
- 42 Gracilis muscle
- 43 Semitendinosus muscle
- 44 Patella
- 45 Head of fibula
- 46 Lateral (great) head of gastrocnemius muscle
- 47 Tibialis anterior muscle
- 48 Peroneus longus muscle
- 49 Extensor digitorum longus muscle (of foot)
- 50 Lateral malleolus
- 51 Transverse ligament of ankle
- 52 Flexor digitorum longus muscle
- 53 Soleus muscle
- 54 Tibia (shin bone)
- 55 Tuberosity of tibia
- 56 Tendon of sartorius muscle
- 57 Extensor digitorum brevis muscle of foot
- 58 Extensor hallucis brevis muscle
- 59 Cruciate ligament of ankle
- 60 Tendon of peroneus brevis muscle
- 61 Tendon of peroneus tertius muscle
- 62 Dorsal interosseous muscles of foot
- 63 Tendons of extensor digitorum longus pedis muscle
- 64 Superficial transverse metatarsal ligament
- 65 Cruciform part of fibrous tendon sheaths
- 66 Annular part of fibrous tendon sheaths
- 67 Superficial transverse metacarpal ligament
- 68 Tendon of flexor digitorum brevis muscle
- 69 Tendon of flexor digitorum longus muscle
- 70 Flexor digiti minimi brevis muscle of foot
- 71 Abductor digiti minimi muscle of foot
- 72 Flexor digitorum brevis muscle
- 73 Calcaneal tuber
- 74 Plantar aponeurosis
- 75 Abductor hallucis muscle
- 76 Tendon of flexor hallucis longus muscle
- 77 Flexor hallucis brevis muscle
- 78 Lumbrical muscle of foot
- 79 Plantaris muscle

Deutsch

Muskelunterschenkel mit Knie

- 1 Patellarsehne
- 2 Corpus adiposum infrapatellare
- 3 Retinaculum patellae mediale
- 4 Lig. transversum genus
- 5 Vorderes Kreuzband
- 6 Membrana synovialis
- 7 Innenmeniskus
- 8 Schneidermuskel
- 9 Mittlerer Knorren (Schienbein)
- 10 Sehne des Schlankmuskels
- 11 Hinteres Kreuzband
- 12 M. semitendinosus, tendo
- 13 Sehne des halbmembranösen Muskels
- 14 Kniekehlschlagader
- 15 Kniekehlnvene
- 16 Schienbeinnerv
- 17 Halbmembranöser Muskel
- 18 Seitliche Knorren (Schienbein)
- 19 Außenmeniskus
- 20 Zweiköpfiger Oberschenkelmuskel, langer Kopf
- 21 Sehne des Kniekehlmuskels
- 22 Zweiköpfiger Oberschenkelmuskel, kurzer Kopf
- 23 Recessus subpopliteus
- 24 Retinaculum patellae laterale
- 25 Mittlerer Kopf des Zwillingswadenmuskels
- 26 Mittlerer Knorren (Oberschenkel)
- 27 Oberschenkelknochen
- 28 Femur, facies patellaris
- 29 Bursa infrapatellaris profunda
- 30 Infrapatellare Synovialfalte
- 31 Kniescheibenband
- 32 Gemeinsamer Wadenbeinnerv
- 33 Seitlicher Knorren (Oberschenkel)
- 34 Zweiköpfiger Oberschenkelmuskel
- 35 Faszienspanner des Beines
- 36 Seitlicher großer Muskel
- 37 Sehne des geraden Schenkelmuskels
- 38 M. vastus intermedius
- 39 Mittlerer großer Muskel
- 40 Sehne des großen Anziehers
- 41 Verborgener Nerv
- 42 Schlankmuskel
- 43 Halbsehniger Muskel
- 44 Kniescheibe
- 45 Wadenbeinkopf
- 46 Seitlicher Kopf des Zwillingswadenmuskels
- 47 Vorderer Schienbeinmuskel
- 48 Langer Wadenbeinmuskel
- 49 Langer Zehenstrecker
- 50 Außenknöchel
- 51 Retinaculum musculorum extensorum superius
- 52 Langer Zehenbeuger
- 53 Schollenmuskel
- 54 Schienbein
- 55 Rauhgigkeit des Schienbeins
- 56 Sehne des Schneidermuskels
- 57 Kurzer Zehenstrecker
- 58 Kurzer Großzehenstrecker
- 59 Retinaculum musculorum extensorum inferius
- 60 M. peroneus brevis, tendo
- 61 M. peroneus tertius, tendo
- 62 Zwischenknochenmuskeln (Fußbrücken)
- 63 Sehnen des langen Zehenstreckers
- 64 Lig. metatarsale transversum superficiale
- 65 Kreuzförmiger Anteil der Sehnenscheiden
- 66 Ringförmiger Anteil der Sehnenscheiden
- 67 Lig. metacarpale transversum superficiale
- 68 M. flexor digitorum brevis, tendo
- 69 M. flexor digitorum longus, tendo
- 70 Kurzer Kleinzehenbeuger
- 71 Kleinzehenabzieher
- 72 Kurzer Zehenbeuger
- 73 Fersenbeinhöcker
- 74 Sehnenplatte der Fußsohle
- 75 Abzieher der Großzehe
- 76 Sehne des langen Großzehenbeugers
- 77 Kurzer Großzehenbeuger
- 78 Spulmuskel des Fußes
- 79 Sohlenspanner

Pierna con músculos y con rodilla

Español

- 1 Ligamento rotuliano
- 2 Cuerpo adiposo infrarrotuliano
- 3 Retináculo rotuliano medial
- 4 Lig. transverso de la rodilla
- 5 Lig. cruzado anterior
- 6 Membrana sinovial
- 7 Menisco medial
- 8 M. sartorio
- 9 Tibia, cóndilo medial
- 10 M. grácil, tendón
- 11 Lig. cruzado posterior
- 12 M. semitendinoso, tendón
- 13 M. semimembranoso, tendón
- 14 A. poplítea
- 15 V. poplítea
- 16 N. tibial
- 17 M. semimembranoso
- 18 Tibia, cóndilo lateral
- 19 Menisco lateral
- 20 M. bíceps femoral, cabeza larga
- 21 M. poplítea, tendón
- 22 M. bíceps femoral, cabeza corta
- 23 Depresión subpoplítea
- 24 Retináculo rotuliano lateral
- 25 M. gastrocnemio, cabeza medial
- 26 Fémur, cóndilo medial
- 27 Fémur
- 28 Fémur, cara para la rótula
- 29 Bolsa infrarrotuliana profunda
- 30 Repliegue sinovial infrarrotuliano
- 31 Lig. rotuliano
- 32 N. peroneo común
- 33 Fémur, cóndilo lateral
- 34 M. bíceps femoral
- 35 Tracto iliotibial
- 36 M. vasto lateral
- 37 M. recto anterior del muslo, tendón
- 38 M. crural
- 39 M. vasto medial
- 40 M. aductor mayor
- 41 N. safeno
- 42 M. grácil
- 43 M. semitendinoso
- 44 Rótula
- 45 Peroné, cabeza
- 46 M. gastrocnemio, cabeza lateral
- 47 M. tibial anterior
- 48 M. peroneo largo
- 49 M. extensor largo de los dedos del pie
- 50 Maléolo lateral
- 51 Retináculo superior de los músculos extensores
- 52 M. flexor largo de los dedos del pie
- 53 M. sóleo
- 54 Tibia
- 55 Tibia, tuberosidad
- 56 M. sartorio tendón
- 57 M. extensor corto de los dedos del pie
- 58 M. extensor corto del dedo gordo
- 59 Retináculo inferior de los músculos extensores
- 60 M. peroneo corto, tendón
- 61 M. peroneo tercero, tendón
- 62 Mm. interóseos dorsales del pie
- 63 M. extensor común de los dedos del pie, tendones
- 64 Lig. metatarsiano transverso superficial
- 65 Vainas fibrosas, porción cruciforme
- 66 Vainas fibrosas, porción anular
- 67 Lig. transverso superficial del metacarpo
- 68 M. flexor corto de los dedos, tendón
- 69 M. flexor largo de los dedos, tendón
- 70 M. flexor corto del dedo pequeño
- 71 M. separador del dedo pequeño
- 72 M. flexor corto de los dedos del pie
- 73 Tuberosidad del calcáneo
- 74 Aponeurosis plantar
- 75 M. separador del dedo del dedo gordo
- 76 M. flexor largo del dedo cordo, tendón
- 77 M. flexor corto del dedo cordo
- 78 M. lumbrical del pie
- 79 M. plantar

Français Musculature de la jambe avec genou

- 1 Ligament patellaire
- 2 Corps adipeux infrapatellaire
- 3 Rétinacle médial de la rotule
- 4 Ligament transverse du genou
- 5 Ligament croisé antérieur
- 6 Membrane synoviale
- 7 Ménisque interne
- 8 Muscle couturier
- 9 Tibia, condyle médial
- 10 Muscle gracile, tendon
- 11 Ligament croisé postérieur
- 12 Muscle semitendineux, tendon
- 13 Muscle semimembraneux, tendon
- 14 Artère poplitée
- 15 Veine poplitée
- 16 Nerf tibial
- 17 Muscle semimembraneux
- 18 Tibia, condyle latéral
- 19 Ménisque externe
- 20 Muscle biceps du fémur, tête longue
- 21 M. poplité, tendon
- 22 Muscle biceps du fémur, tête courte
- 23 Récessus souspoplité
- 24 Rétinacle latéral de la rotule
- 25 Muscle gastrocnémien, tête médiale
- 26 Fémur, condyle médial
- 27 Fémur
- 28 Fémur, face patellaire
- 29 Bourse infrapatellaire profonde
- 30 Pli synovial infrapatellaire
- 31 Ligament de la rotule
- 32 Nerf péronier commun
- 33 Fémur, condyle latérale
- 34 Muscle biceps du fémur
- 35 Faisceau iliotibial
- 36 Muscle vaste latéral
- 37 M. fémoral droit, tendon
- 38 Muscle vaste intermédiaire
- 39 Muscle vaste médial
- 40 M. adducteur du fémur, tendon
- 41 Nerf saphène
- 42 Muscle gracile
- 43 Muscle semitendineux
- 44 Rotule
- 45 Péroné, tête
- 46 Muscle gastrocnémien, tête latérale
- 47 Muscle tibial antérieur
- 48 Muscle péronier long
- 49 Muscle extenseur long des orteils
- 50 Malléole latérale
- 51 Rétinacle des muscles extenseurs supérieurs
- 52 Muscle flexeur long des doigts du pied
- 53 Muscle soléaire
- 54 Tibia
- 55 Tibia, tubérosité
- 56 Muscle couturier, tendon
- 57 Muscle extenseur court des orteils
- 58 Muscle extenseur court du grand orteil
- 59 Rétinacle des muscles extenseurs inférieurs
- 60 Muscle péronier court, tendon
- 61 Muscle péronier antérieur, tendon
- 62 Muscles interosseux dorsaux du pied
- 63 M. extenseur long des orteils, tendons
- 64 Ligament métatarsien transverse superficiel
- 65 Gaines fibreuses, partie cruciforme
- 66 Gaines fibreuses, partie anulaire
- 67 Lig. Métacarpien transverse superficiel
- 68 Muscle flexeur court des doigts, tendon
- 69 Muscle flexeur long des doigts, tendon
- 70 Muscle flexeur court du plus petit doigt du pied
- 71 Muscle abducteur du petit doigt du pied
- 72 Muscle flexeur court des doigts du pied
- 73 Tuber du calcaneus
- 74 Aponévrose plantaire
- 75 Muscle abducteur du grand orteil
- 76 Muscle flexeur long du grand orteil, tendon
- 77 Muscle flexeur court du grand orteil
- 78 Muscle lombrical du pied
- 79 Muscle plantaire

- | | |
|--|---|
| 1 Ligamento patelar | 49 Músculo extensor longo dos artelhos |
| 2 Corpo gorduroso infrapatelar | 50 Maléolo lateral (extramaleolo) |
| 3 Retináculo medial da patela | 51 Retináculo superior dos músculos extensores |
| 4 Ligamento transversal do joelho | 52 Músculo flexor longo dos dedos do pé |
| 5 Ligamento cruzado anterior | 53 Músculo solear |
| 6 Membrana sinovial | 54 Tíbia |
| 7 Menisco medial | 55 Tuberosidade tibial |
| 8 Músculo sartório | 56 Tendão do músculo sartório |
| 9 Côndilo medial da tíbia | 57 Músculo extensor curto dos artelhos |
| 10 Tendão do músculo grácil | 58 Músculo extensor curto do hálux |
| 11 Ligamento cruzado posterior | 59 Retináculo inferior dos músculos extensores |
| 12 Tendão do músculo semitendinoso | 60 Tendão do músculo fibular curto |
| 13 Tendão do músculo semimembranoso | 61 Tendão do músculo fibular terceiro |
| 14 Artéria poplítea | 62 Músculos interósseos dorsais do pé |
| 15 Veia poplítea | 63 Tendões do músculo extensor longo dos artelhos |
| 16 Nervo tibial | 64 Ligamento metatarsiano transverso superficial |
| 17 Músculo semimembranoso | 65 Bainhas fibrosas, parte cruciforme |
| 18 Côndilo lateral da tíbia | 66 Bainhas fibrosas, parte anular |
| 19 Menisco lateral | 67 Ligamento metacarpiano transverso superficial |
| 20 Cabeça longa do músculo bíceps da coxa | 68 Tendão do músculo flexor curto dos artelhos |
| 21 Tendão do músculo poplíteo | 69 Tendão do músculo flexor longo dos artelhos |
| 22 Cabeça curta do músculo bíceps femoral | 70 Músculo flexor curto do pequeno artelho |
| 23 Recesso supoplíteo | 71 Músculo abductor do pequeno artelho |
| 24 Retináculo lateral da patela | 72 Músculo flexor curto dos artelhos |
| 25 Cabeça medial do músculo gastrocnêmio | 73 Tuberosidade do calcanhar |
| 26 Côndilo medial do fêmur | 74 Aponeurose plantar |
| 27 Fêmur | 75 Músculo abductor do grande artelho |
| 28 Superfície patelar do fêmur | 76 Tendão do músculo flexor longo do hálux |
| 29 Bolsa infrapatelar profunda | 77 Músculo flexor curto do hálux |
| 30 Prega sinovial infrapatelar | 78 Músculo lumbrical do pé |
| 31 Ligamento patelar | 79 Músculo plantar |
| 32 Nervo fibular comum | |
| 33 Côndilo lateral do fêmur | |
| 34 Músculo bíceps da coxa | |
| 35 Trato iliotibial (faixa de Maissiat) | |
| 36 Músculo vasto lateral | |
| 37 Tendão do músculo reto da coxa | |
| 38 Músculo vasto intermédio | |
| 39 Músculo vasto medial | |
| 40 Tendão do músculo grande adutor | |
| 41 Nervo safeno | |
| 42 Músculo grácil | |
| 43 Músculo semitendinoso | |
| 44 Rótula (patela) | |
| 45 Cabeça da fíbula | |
| 46 Cabeça lateral do músculo gastrocnêmio | |
| 47 Músculo tibial anterior | |
| 48 Músculo fibular longo (músculo peroneiro longo) | |



3B Scientific Products

www.3bscientific.com

Copyright 2001 For instruction manual and design of product:
3B Scientific GmbH