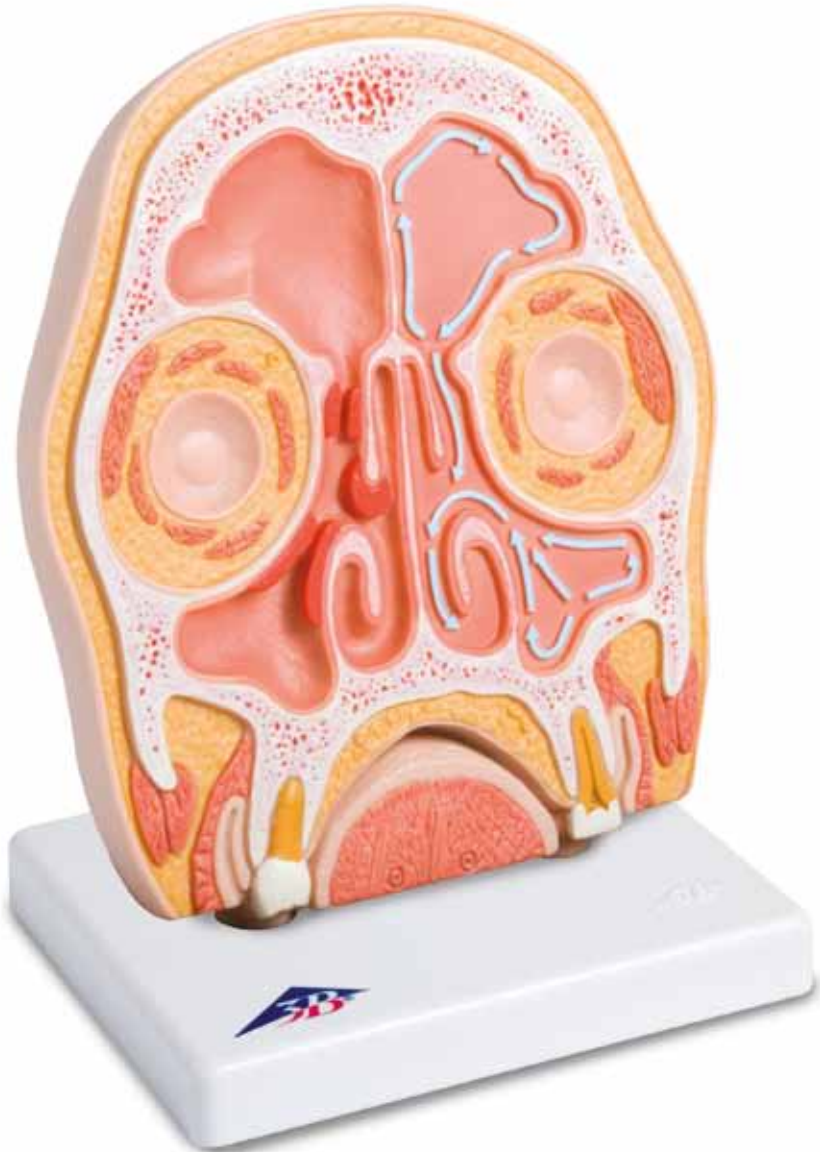



...going one step further



1012789

Latin

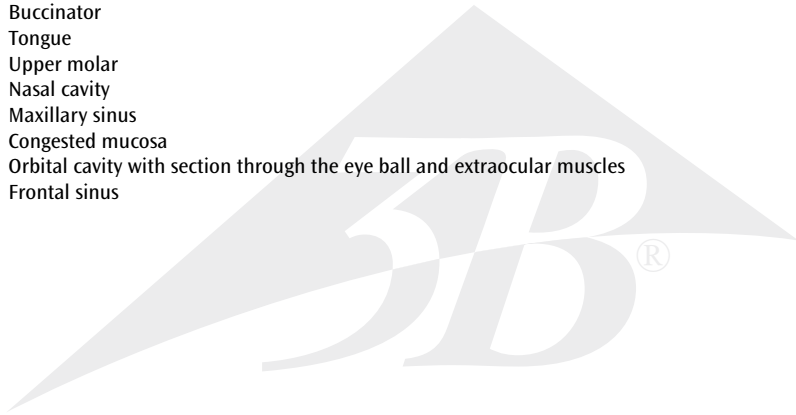
- 1 Os frontale
- 2 Normal air flow
- 3 Concha nasalis medialis
- 4 Septum nasi
- 5 Concha nasalis inferior
- 6 M. masseter
- 7 M. buccinator
- 8 Lingua
- 9 Dens molaris
- 10 Cavitas nasi
- 11 Sinus maxillaris
- 12 Congested mucosa
- 13 Orbita cum bulbus et mm. bulbi
- 14 Sinus frontalis



The model shows a frontal section of the head, the anatomy of which is shown in a slightly simplified way, in order to reveal the ventilation routes of the frontal and maxillary sinuses.

On the left, the physiological ventilation routes - emphasized with the blue arrow - are shown. In the area of the right nasal sinuses, congested mucosa can be seen as they appear for example when the nasal sinuses are inflamed (sinusitis). When this happens, correct ventilation is prevented because of the narrowing of the passages, and the secretions are unable to drain.

- 1 Frontal bone
- 2 Normal air flow
- 3 Middle nasal concha
- 4 Nasal septum
- 5 Inferior nasal concha
- 6 Masseter
- 7 Buccinator
- 8 Tongue
- 9 Upper molar
- 10 Nasal cavity
- 11 Maxillary sinus
- 12 Congested mucosa
- 13 Orbital cavity with section through the eye ball and extraocular muscles
- 14 Frontal sinus




Deutsch

Das Modell zeigt einen Frontalschnitt des Kopfes, dessen Anatomie leicht vereinfacht dargestellt ist, um die Belüftungswege der Stirn- und Kieferhöhlen zu veranschaulichen.

Links werden die - durch blaue Pfeile hervorgehoben - physiologischen Belüftungswege aufgezeigt. Im Bereich der rechten Nasennebenhöhlen zeigen sich Schleimhautschwellungen wie sie u. a. im Rahmen einer Nasennebenhöhlenentzündung (Sinusitis) vorkommen, die eine regelrechte Belüftung aufgrund der Einengung nicht ermöglichen und zu einer Behinderung des Sekretabflusses führen.

- 1 Stirnbein
- 2 Physiologische Belüftungswege
- 3 Mittlere Nasenmuschel
- 4 Nasenseptum
- 5 Untere Nasenmuschel
- 6 Kaumuskel
- 7 Wangenmuskel
- 8 Zunge
- 9 Mahlzahn
- 10 Nasenhöhle
- 11 Kieferhöhle
- 12 Schleimhautschwellungen
- 13 Augenhöhle mit angeschnittenem Augapfel und Augenmuskeln
- 14 Stirnhöhle



El modelo nos muestra un corte frontal de cráneo, cuya anatomía se ha representado ligeramente simplificada con objeto de mostrar las vías de ventilación de los senos frontales y maxilares.

En la izquierda se muestra, resaltado por las flechas azules, las vías de ventilación fisiológicas. En la zona del seno nasal derecho, podemos apreciar una congestión de las mucosas, tal y como se produce en una sinusitis, durante cuyo curso queda interrumpida la ventilación por la congestión e impidiendo el drenaje de las secreciones.

- 1 Hueso frontal
- 2 Vías de ventilación fisiológicas
- 3 Concha nasal media
- 4 Septum nasal
- 5 Concha nasal inferior
- 6 Masetero
- 7 Músculo buccinador
- 8 Lengua
- 9 Molar Superior
- 10 Cavidad nasal
- 11 Seno maxilar
- 12 Mucosa congestionada
- 13 Cavidad orbital con corte de globo ocular y músculos oculares
- 14 Seno frontal

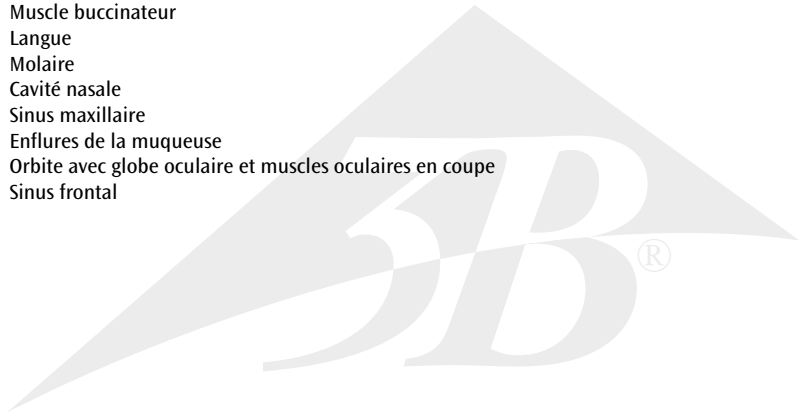


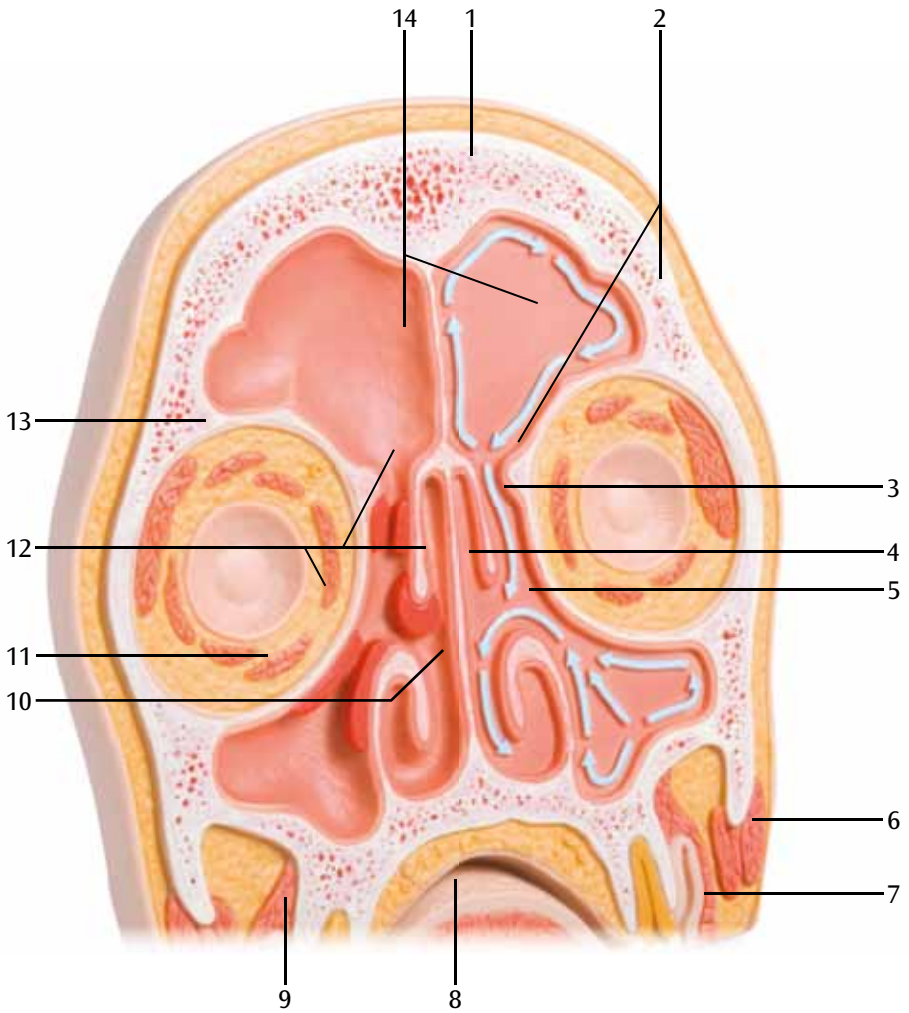
Français

Le modèle montre une coupe frontale de la tête dont l'anatomie est représentée légèrement simplifiée pour mettre en valeur les voies de passage d'air dans les sinus frontaux et maxillaires.

Les voies physiologiques de passage de l'air sont représentées à gauche et signalées par des flèches bleues. Au niveau des sinus paranasaux de droite, on voit des enflures de la muqueuse telles que celles se produisant entre autres en cas d'inflammation des sinus paranasaux (sinusite) et qui empêchent l'air de passer correctement du fait du rétrécissement et gênent l'écoulement du flux de sécrétions.

- 1 Os frontal
- 2 Voies physiologiques de passage de l'air
- 3 Conque nasale centrale
- 4 Septum nasal
- 5 Conque nasale inférieure
- 6 Muscle masséter
- 7 Muscle buccinateur
- 8 Langue
- 9 Molaire
- 10 Cavité nasale
- 11 Sinus maxillaire
- 12 Enflures de la muqueuse
- 13 Orbite avec globe oculaire et muscles oculaires en coupe
- 14 Sinus frontal






Português

O modelo mostra uma secção frontal da cabeça, cuja anatomia está representada de forma simplificada, para visualizar as vias de ar do seio frontal e seio maxilar.

À esquerda está representado - destacado pelas setas azuis - as vias fisiológicas do ar. Na zona do seio nasal direito observam-se inchaços da mucosa, como acontece, entre outros, no âmbito de uma inflamação do seio nasal (sinusite), que impossibilitam um fluxo de ar regular devido à constricção e impedem a descarga de secreção.


- 1 Osso frontal
- 2 Vias de ar fisiológico
- 3 Concha nasal média
- 4 Septo nasal
- 5 Concha nasal inferior
- 6 Músculo masseter
- 7 Músculo bucinador
- 8 Língua
- 9 Molar
- 10 Cavidade nasal
- 11 Seio maxilar
- 12 Inchaços da mucosa
- 13 Cavidade ocular com globo ocular cortado e músculos oculares
- 14 Seio frontal



Il modello mostra la sezione frontale della testa, la cui anatomia è rappresentata in modo leggermente semplificato, al fine di illustrare le vie aeree del seno frontale e mascellare.

A sinistra vengono mostrate le vie aeree fisiologiche, messe in risalto dalle frecce blu. Nella zona dei seni nasali di destra è presente una congestione della tonaca mucosa, che insorge, tra le altre cose, in presenza di sinusite, la quale impedisce una corretta aerazione a causa di un restringimento patologico e conduce all'ostruzione del flusso secretivo.

- 1 Osso frontale
- 2 Vie aeree fisiologiche
- 3 Conca nasale media
- 4 Setto nasale
- 5 Conca nasale inferiore
- 6 Muscolo massetere
- 7 Muscolo buccinatore
- 8 Lingua
- 9 Dente molare
- 10 Fossa nasale
- 11 Seno mascellare
- 12 Tonaca mucosa congestionata
- 13 Orbita con bulbo oculare e muscoli oculari sezionati
- 14 Seno frontale



日本語

頭部の前額断面を示した模型です。前頭洞と上顎洞の換気経路を示すため、解剖学的な構造は若干簡略化してあります。

左頭部には青の矢印で換気経路を示してあります。


右副鼻腔では粘膜のうっ血が再現されており、これは副鼻腔の炎症（副鼻腔炎）を示しています。副鼻腔内に炎症が生じると経路が細くなるため正常な換気、分泌物の排出が阻害されます。

- 1 前頭骨
- 2 通常の空気の流れ
- 3 中鼻甲介
- 4 鼻中隔
- 5 下鼻甲介
- 6 咬筋
- 7 頬筋
- 8 舌
- 9 上顎大臼歯
- 10 鼻腔
- 11 上顎洞
- 12 粘膜のうっ血
- 13 眼窩，眼球と外眼筋部を含む
- 14 前頭洞



На модели представлен фронтальный разрез головы, анатомическое строение которой показано в несколько упрощенном виде для демонстрации путей вентиляции лобной и верхнечелюстной пазух. Слева показаны физиологические пути вентиляции (выделенные голубой стрелкой). В области носовых пазух справа можно увидеть отечную слизистую оболочку в качестве примера воспаления носовых пазух (синусита). В этом случае правильная вентиляция не происходит вследствие сужения дыхательных путей, и нарушается дренаж секрета.

- 1 Лобная кость
- 2 Нормальный поток воздуха
- 3 Средняя носовая раковина
- 4 Носовая перегородка
- 5 Нижняя носовая раковина
- 6 Жевательная мышца
- 7 Щечная мышца
- 8 Язык
- 9 Верхний моляр
- 10 Носовая полость
- 11 Верхнечелюстная пазуха
- 12 Отечная слизистая оболочка
- 13 Полость глазницы с разрезом через глазное яблоко и внешние глазные мышцы
- 14 Лобная пазуха



英文

该模型展示的是头颅的额骨部分，为了形象的显示额窦以及上颌窦的入口，该模型就解剖方面做了相应的简化处理。模型的左侧，鼻窦的生理性入口，标有蓝色箭头。在右侧鼻窦区域，模型上可见充血水肿的黏膜，主要是为了形象的显示鼻窦炎症下的情况（鼻窦炎）。当发生鼻窦炎时，鼻窦窦口被阻塞，鼻窦的通气与引流均会受影响。

- 1 额骨
- 2 正常的气流
- 3 中鼻甲
- 4 鼻中隔
- 5 下鼻甲
- 6 咬肌
- 7 颊肌
- 8 舌头
- 9 上磨牙
- 10 鼻腔
- 11 上颌窦
- 12 充血水肿的黏膜
- 13 通过眼球和眼外肌切面的眼眶模型
- 14 额窦









3B SCIENTIFIC® PRODUCTS

3B Scientific GmbH

Rudorffweg 8 • 21031 Hamburg • Germany
Tel.: + 49-40-73966-0 • Fax: + 49-40-73966-100
www.3bscientific.com • 3b@3bscientific.com

© Copyright 2012 for instruction manual and design of product:
3B Scientific GmbH, Germany