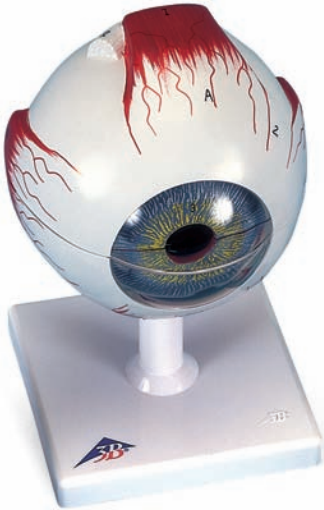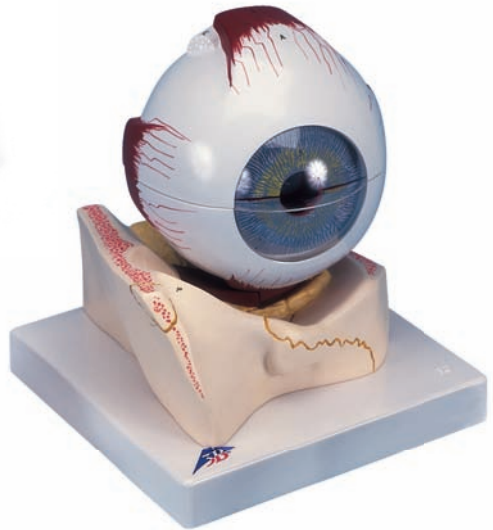




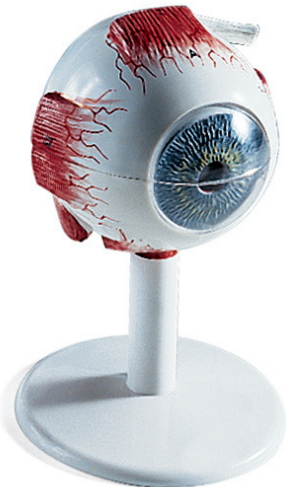*...going one step further*



F10



F11



F15

**F10**

**F11**

**F15**



**Latin**

**Musculi externi bulbi oculi**

- I M. rectus superior
- II M. rectus inferior
- III M. rectus medialis
- IV M. rectus lateralis
- V Tendo musculi obliqui superioris
- VI M. obliquus inferior

**A Tunica fibrosa bulbi**

- 1 Cornea
- 2 Sclera

**B Tunica vasculosa bulbi**

- 3 Iris cum pupilla
- 4 M. ciliaris
- 5 Corona ciliaris
- 6 Choroidea
- 7 Nn. ciliares
- 8 V. vorticosa
- 8a Aa.ciliares

**C Tunica interna bulbi**

- 9 Retina
- 10 Pars ciliaris retinae
- 11 Arteriolae retinae
- 12 Venulae retinae
- 13 Macula lutea et fovea centralis
- 14 Discus nervi optici
- 15 Lens
- 16 Corpus vitreum



# The human eye

English

**F10, F11 enlarged approx. 5 times**

**F15 enlarged approx. 3,5 times**

## **Extra-ocular muscles**

- I Superior rectus
- II Inferior rectus
- III Medial rectus
- IV Lateral rectus
- V Tendon of superior oblique
- VI Inferior oblique

## **A Fibrous layer of eyeball**

- 1 Cornea
- 2 Sclera

## **B Vascular layer of eyeball**

- 3 Iris with pupil
- 4 Ciliary muscle
- 5 Corona ciliaris
- 6 Choroid
- 7 Ciliary nerves
- 8 Vorticose vein
- 8a Ciliary arteries

## **C Inner layer of eyeball**

- 9 Retina
- 10 Ciliary part of retina
- 11 Retinal arterioles
- 12 Retinal venules
- 13 Macula and fovea centralis
- 14 Optic disc
- 15 Lens
- 16 Vitreous body



# Das menschliche Auge

F10, F11 ca. 5-fach vergrößert

F15 ca. 3,5-fach vergrößert

## Äußere Augenmuskeln

- I Oberer gerader Augenmuskel
- II Unterer gerader Augenmuskel
- III Innerer gerader Augenmuskel
- IV Äußerer gerader Augenmuskel
- V Sehne des oberen schrägen Augenmuskels
- VI Unterer schräger Augenmuskel

## A Äußere Augenhaut

- 1 Hornhaut
- 2 Lederhaut

## B Mittlere, gefäßreiche Augenhaut

- 3 Regenbogenhaut mit Pupille
- 4 Ziliarmuskel
- 5 Strahlenkranz
- 6 Aderhaut
- 7 Ziliarnerven
- 8 Wirbelvene
- 8a Ziliararterien

## C Innere Augenhaut

- 9 Netzhaut
- 10 Ziliarabschnitt der Netzhaut
- 11 Kleinste Netzhautarterien
- 12 Kleinste Netzhautvenen
- 13 Gelber Fleck und Stelle der größten Sehschärfe
- 14 Blinder Fleck
- 15 Linse
- 16 Glaskörper



# El ojo humano,

Español

**F10, F11 aumentado aprox. 5 veces**

**F15 aumentado aprox. 3,5 veces**

## **Músculos externos del ojo**

- I M. recto superior
- II M. recto inferior
- III M. recto interno
- IV M. recto externo
- V Tendón del músculo oblicuo superior
- VI M. oblicuo inferior

## **A Túnica fibrosa del ojo**

- 1 Córnea
- 2 Esclerótica

## **B Túnica vascular del ojo**

- 3 Iris con pupila
- 4 M. ciliar
- 5 Corona ciliar
- 6 Coroides
- 7 Nervios ciliares
- 8 Vena vorticosa
- 8a Arterias ciliares

## **C Túnica interna del ojo**

- 9 Retina
- 10 Parte ciliar de la retina
- 11 Arteriolas de la retina
- 12 Vénulas de la retina
- 13 Mácula lútea y fovea central
- 14 Disco del nervio óptico
- 15 Cristalino
- 16 Cuerpo vítreo



F10, F11 agrandi environ 5 fois

F15 agrandi environ 3,5 fois

## **Muscles externes du globe oculaire**

- I Muscle droit supérieur de l'œil
- II Muscle droit inférieur de l'œil
- III Muscle droit médial de l'œil
- IV Muscle droit latéral de l'œil
- V Tendon du muscle oblique supérieur
- VI Muscle oblique inférieur

## **A Tunique fibreuse du globe oculaire**

- 1 Cornée
- 2 Sclère

## **B Tunique vasculaire du globe oculaire**

- 3 Iris avec pupille
- 4 Muscle ciliaire
- 5 Couronne ciliaire
- 6 Choroïde
- 7 Nerfs ciliaires
- 8 Veine vorticineuse
- 8a Artères ciliaires

## **C Tunique interne du globe oculaire**

- 9 Rétine
- 10 Partie ciliaire de la rétine
- 11 Artérioles rétiniennes
- 12 Vénules rétiniennes
- 13 Macula lutea et fovéa centrale
- 14 Disque optique
- 15 Cristallin
- 16 Corps vitré



# O olho humano

Português

**F10, F11 ampliado aproximadamente 5 vezes**

**F15 O olho humano ampliado aproximadamente 3,5 vezes**

## **Músculos externos do olho**

- I Músculo reto superior
- II Músculo reto inferior
- III Músculo reto medial
- IV Músculo reto lateral
- V Tendão do músculo oblíquo superior
- VI Músculo oblíquo inferior

## **A Túnica fibrosa externa do olho**

- 1 Córnea
- 2 Esclera

## **B Túnica vascular do olho**

- 3 Íris com pupila
- 4 Músculo ciliar
- 5 Coroa ciliar
- 6 Coróide
- 7 Nervos ciliares
- 8 Veia vorticosa
- 8a Artérias ciliares

## **C Túnica interna nervosa do olho**

- 9 Retina
- 10 Parte ciliar da retina
- 11 Arteriolas da retina
- 12 Vênulas da retina
- 13 Mácula e fóvea
- 14 Discos do nervos ópticos
- 15 Cristalino
- 16 Corpo vítreo





F10, F11 ingrandito circa 5 volte

F15 ingrandito circa 3,5 volte

## Muscoli oculari esterni

- I M. retto superiore
- II M. retto inferiore
- III M. retto mediale
- IV M. retto laterale
- V Tendine del muscolo obliquo superiore
- VI M. obliquo inferiore

## A Tunica fibrosa del bulbo

- 1 Cornea
- 2 Sclera

## B Tunica vascolare del bulbo

- 3 Iride con pupilla
- 4 M. ciliare
- 5 Corona ciliare
- 6 Coroide
- 7 Nn. ciliari
- 8 V. vorticosa
- 8a Aa. ciliari

## C Tunica interna del bulbo

- 9 Retina
- 10 Parte ciliare della retina
- 11 Arteriole della retina
- 12 Venule della retina
- 13 Macula lutea e fovea centrale
- 14 Disco ottico
- 15 Lente
- 16 Corpo vitreo



# 視覚器（眼球）モデル

日本語

F10, F11 視覚器（眼球），5倍大モデル

F15 視覚器（眼球），3倍大モデル

## 眼筋

- I 上直筋
- II 下直筋
- III 内側直筋
- IV 外側直筋
- V 上斜筋の腱
- VI 下斜筋

## A 眼球線維膜

- 1 角膜
- 2 強膜

## B 眼球血管膜

- 3 虹彩と瞳孔
- 4 毛様体筋
- 5 毛様体冠
- 6 脈絡膜
- 7 毛様体神経
- 8 渦静脈
- 8a 毛様体動脈

## C 眼球内膜

- 9 網膜
- 10 網膜毛様体部
- 11 網膜動脈
- 12 網膜静脈
- 13 黄斑，および中心窩
- 14 視神経円板
- 15 水晶体
- 16 硝子体







**3B SCIENTIFIC® PRODUCTS**

**3B Scientific GmbH**

Rudorffweg 8 • 21031 Hamburg • Germany

Tel.: + 49-40-73966-0 • Fax: + 49-40-73966-100

[www.3bscientific.com](http://www.3bscientific.com) • [3b@3bscientific.com](mailto:3b@3bscientific.com)